

ДВНЗ “Тернопільський державний медичний університет ім. І.Я. Горбачевського МОЗ України”

ДУ “Інститут урології НАМН України”

Національний інститут хірургії та трансплантології ім. О.О. Шалімова НАМН України

ДУ “Інститут нейрохірургії ім. акад. А.П. Ромоданова НАМН України”

Національний інститут серцево-судинної хірургії ім. М.М. Амосова НАМН України

ДУ “Інститут патології крові та трансфузійної медицини НАМН України”

Національна медична академія післядипломної освіти ім. П.Л. Шупика МОЗ України

ІШІТАЛЬНА ХІРУРГІЯ

УКРАЇНСЬКИЙ НАУКОВО-ПРАКТИЧНИЙ ЖУРНАЛ

Виходить щоквартально

Заснований у січні 1998 року

SHEI “Ternopil State Medical University by I.Ya. Horbachevsky of MPH of Ukraine”

SE “Institute of Urology of NAMS of Ukraine”

National Institute of Surgery and Transplantology by O.O. Shalimov of NAMS of Ukraine

SE “Institute of Neurosurgery by Academician A.P. Romodanov of NAMS of Ukraine”

National Institute of Cardiovascular Surgery by M.M. Amosov of NAMS of Ukraine

SE “Institute of Blood Pathology and Transfusional Medicine of NAMS of Ukraine”

National Medical Academy of Postgraduate Education by P.L. Shupik of MPH of Ukraine

HOSPITAL SURGERY

UKRAINIAN SCIENTIFIC AND PRACTICAL JOURNAL

Published 4 times per year

Founded in January 1998

4(68)/2014



ТЕРНОПІЛЬ

ГОЛОВНИЙ РЕДАКТОР
І. Я. Дзюбановський

РЕДАКЦІЙНА КОЛЕГІЯ

В. В. Бігуняк (відповідальний редактор)
В. В. Бойко
Ю. І. Бондаренко
І. К. Венгер
О. Ф. Возіанов
В. Б. Гошинський
М. С. Гнатюк
І. М. Дейкало (відповідальний секретар)
Ю. О. Зозуля
О. Л. Ковальчук
В. Г. Книшов
Ф. Г. Назиров
М. Ю. Ничитайло
В. Л. Новак
В. І. Паламарчук
В. О. Шідловський

РЕДАКЦІЙНА РАДА

Х. А. Акілов (Ташкент)
М. М. Бондаренко (Дніпропетровськ)
М. М. Велигоцький (Харків)
І. І. Гук (Відень)
В. В. Грубник (Одеса)
М. П. Захараш (Київ)
В. М. Короткий (Київ)
В. І. Мамчич (Київ)
О. С. Ніконенко (Запоріжжя)
О. О. Ольшанецький (Луганськ)
А. П. Радзіховський (Київ)
М. І. Тутченко (Київ)
П. Д. Фомін (Київ)
В. І. Цимбалюк (Київ)
В. О. Шапринський (Вінниця)
І. М. Шевчук (Івано-Франківськ)
І. В. Ярема (Москва)

Журнал включено до Переліку № 1 наукових фахових видань України, в яких можуть публікуватись результати дисертаційних робіт на здобуття наукового ступеня кандидата та доктора наук (додаток до Постанови Президії ВАК України від 9.06.99 № 1 – 05/7). Перереєстровано Президією ВАК України 8.07.2009 р. № 1 – 05/3.

Журнал включено до Міжнародної наукометричної бази Google Scholar.

Рекомендовано до видання вченою радою ДВНЗ “Тернопільський державний медичний університет імені І. Я. Горбачевського МОЗ України” (протокол № 7 від 27.11.2014 р.).

Свідоцтво про державну реєстрацію КВ №3024 від 27.01.1998 р.

Рукописи рецензуються. Редколегія залишає за собою право редагування. Редакція не несе відповідальності за достовірність фактів, власних імен та іншої інформації, використаної в публікаціях. При передруці або відтворенні повністю або частково матеріалів журналу “Шпитальна хірургія” посилення на журнал обов’язкове.

Адреса редакції: *майдан Волі, 1, м. Тернопіль, 46001,
медичний університет, наукова частина,
журнал “Шпитальна хірургія”.*
Тел. (0352) 52-45-54, 43-49-56.

© ТДМУ, “Укрмедкнига”, 2014
© “Шпитальна хірургія”, 2014

Зміст

Палаюче серце дарує тепло усім

ОРИГІНАЛЬНІ ДОСЛІДЖЕННЯ

Ковальчук Л. Я., Беденюк А. Д., Дзюбановський І. Я., Футуйма Ю. М. Значення гастродуоденального кровотоку в етіопатогенезі і виборі методу хірургічного лікування виразкової хвороби

Ковальчук Л. Я., Ковальчук О. Л. Вибір методу та об'єму операційного втручання у хворих на гострий і хронічний калькульозний холецистити із супутніми хронічними гепатитами і цирозом печінки

Ковальчук Л. Я., Гоциньський В. Б., Гоциньський П. В. Реваскуляризація нижніх кінцівок у хворих із хронічною критичною ішемією

Ковальчук Л. Я., Венгер І. К., Вайда А. Р., Костів С. Я. Превентивна реконструкція дистального анастомозу аорто/клубово-стегнового алошунта/протеза у віддаленому післяопераційному періоді

Ковальчук Л. Я., Венгер І. К., Костів С. Я. Хірургічна профілактика ТЕЛА в умовах післяопераційних тромбозів в системі нижньої порожнистої вени

Козинець Г. П., Осадча О. І., Коваленко О. М., Боярська Г. М., Благодатний В. М., Циганков В. П., Коваленко А. О., Зиневич Я. В. Оцінка клінічної ефективності препарату "Тирозур" у дітей з поверхневими і глибокими дермальними опіками

Акбаров М. М., Курбаниязов З. Б., Рахманов К. Э. Совершенствование хирургического лечения больных со "свежими" повреждениями магистральных желчных протоков

Пилипчук В. І. Операція Фрея в лікуванні хронічного панкреатиту

Давлатов С. С. Дифференцированный подход к лечению больных с холангитом

Судус А. В., Гудзенко Т. Б., Шевчук І. М. Безпосередні результати перших 103 кардіохірургічних операційних втручань на Прикарпатті

ЕКСПЕРИМЕНТАЛЬНІ ДОСЛІДЖЕННЯ

Турчин М. В. Роль активних форм кисню у процесах ініціації апоптичної загибелі клітин за умови механічної непроникаючої травми рогівки в експерименті

П'ятницький Ю. С., Кліщ І. М. Дослідження ефективності подрібненого субстрату консервованої шкіри свині при експериментальному atopічному дерматиті

З ДОСВІДУ РОБОТИ

Кондратюк В. А. Особливості катетерного портального доступу для передопераційної емболізації ворітної вени

Contents

5 Burning heart gives warmth to everyone

ORIGINAL INVESTIGATIONS

Kovalchuk L. Ya., Bedenyuk A. D., Dzyubanovsky I. Ya., Futuima Yu. M. Values of gastroduodenal blood flow in the etiopathogenesis and choice of surgical treatment of peptic ulcer

Kovalchuk L. Ya., Kovalchuk O. L. Choice of method and scope of surgical intervention in patients with acute and chronic calculous cholecystitis with concomitant chronic hepatitis and cirrhosis

Kovalchuk L. Ya., Hoshchynsky V. B., Hoshchynsky P. V. Revascularization of lower extremities in patients with chronic critical ischemia

Kovalchuk L. Ya., Venher I. K., Vaida A. R., Kostiv S. Ya. Preventive reconstruction of distal anastomosis of the aortailiac-femoral aloshunt/prosthesis in distant postoperative period

Kovalchuk L. Ya., Venher I. K., Kostiv S. Ya. Surgical prevention of postoperative pulmonary embolism under thrombosis in the system of inferior vena cava

Kozynets H. P., Osadcha O. I., Kovalenko O. M., Boyarska H. M., Blahodatnyi V. M., Tsyhankov V. P., Kovalenko A. O., Zynevich Ya. V. Evaluation of clinical efficacy "Tirozur" in children with superficial and deep dermal burns

Akbarov M. M., Kurbaniyazov Z. B., Rakhmanov K. E. Improvement of surgical treatment of patients with "fresh" damage of main bile duct

Pylypchuk V. I. Frey's procedure in chronic pancreatitis treatment

Davlatov S. S. Differentiated approach to the treatment of patients with cholangitis

Sudus A. V., Hudzenko T. B., Shevchuk I. M. Immediate results of the first 103 cardiac surgery operations in Prykarpattya

EXPERIMENTAL INVESTIGATIONS

Turchyn M. V. Role of reactive oxygen species in the process initiation of apoptotic cell death by mechanical nonpenetrating corneal injury in experiment

Pyatnytskyi Yu. S., Klishch I. M. Research of the efficiency of milled substrate of canned pig skin at the experimental atopie dermatitis

EXPERIENCE OF WORK

67 Kondratyuk V. A. Features of intraportal catheter access for portal vein embolization

ОРИГІНАЛЬНІ ДОСЛІДЖЕННЯ

- Шевчук І. М., Садовий І. Я.* Застосування інтраопераційних технічних прийомів профілактики післяопераційної стриктури анального каналу при хронічній анальній тріщині **71** *Shevchuk I. M., Sadovyy I. Ya.* Application of intraoperative techniques of prevent postoperative stricture of anal canal during anal fissure
- Кузык Ю. І.* Патологічні звивистості внутрішньої сонної артерії у пацієнтів молодого та середнього віку: клініко-морфологічні особливості **74** *Kuzyk Yu. I.* Pathological tortuosity of the internal carotid artery in patients young and middle age: clinical and morphological features
- Стець М. М.* Особливості перебігу анаеробної неклостридіальної флегмони у хворих похилого віку з коморбідними станами на тлі цукрового діабету **78** *Stets M. M.* Peculiarities of anaerobic clostridial phlegmon in elderly patients with comorbidities on the background of diabetes
- Скакун Л. М., Галайчук І. Й.* Спосіб пластики губ і кута рота після радикального видалення злоякісної рецидивної пухлини **81** *Skakun L. M., Halaychuk I. Y.* Method of lips and corner of the mouth plastic after radical removal of malignant recurrent tumor
- Лозинський Ю. С., Куновський В. В., Коляда І. О., Леошик О. В., Прокопович М. Б.* Спосіб корекції дисфункції ілеостоми у пацієнтів з запальними захворюваннями товстої кишки **86** *Lozynskyy Yu. S., Kunovskyi V. V., Kolyada I. O., Leoshyk O. V., Prokopovych M. B.* Method of correction of ileostomy dysfunction in patients with inflammatory disease of the colon
- Цвях А. І.* Травми стопи: основні причини та механізми отримання пошкоджень при політравмі **89** *Tsyvakh A. I.* Foot traumas: basic reasons and mechanisms of injury in polytrauma

ОГЛЯДИ

- Кривокульський Б. Д., Кривокульський Д. Б., Жулкевич І. В.* Динаміка змін гемостатичного потенціалу на операційному етапі лікування пацієнтів з пухлинними захворюваннями жіночої статеві системи **92** *Kryvokulskyy B. D., Kryvokulskyy D. B., Zhulkevych I. V.* Dynamics of changer of haemostatic potential on the operational phase of the treatment of patients with malignant diseases of the female reproductive system
- Галайчук І. Й., Яременко А. В.* Хілоторакс в онкохворих: способи лікування **97** *Halaychuk I. Yo., Yaremenko A. V.* Chylothorax in cancer patients: methods of treatment

REVIEWS

ПОВІДОМЛЕННЯ

- Герасименко Е. П., Глебский Ю. В., Поляков О. И., Войтов В. В., Шестопалик А. А., Кураченко И. П., Кобза Т. И.* Применение магнита для извлечения осколков при минно-взрывных ранениях **101** *Herasimenko Ye. P., Hlebskiy Yu. V., Polyakov O. I., Voitov V. V., Shestopaliuk A. A., Kurachenko I. P., Kobza T. I.* Use of magnets to extract fragments from mines and explosive wounds

REPORTS

ПАМ'ЯТІ ХІРУРГА

Блискавка б'є у найвищі гори...

IN MEMORY OF THE SURGEON

104 Lightning hits in the highest mountains...



Палаюче серце дарує тепло усім

1 жовтня 2014 року внаслідок тяжкої хвороби перестало битися серце ректора ДВНЗ “Тернопільський державний медичний університет імені І. Я. Горбачевського МОЗ України” члена-кореспондента НАМН України, заслуженого діяча науки і техніки України, доктора медичних наук, професора, головного редактора журналу “Шпитальна хірургія” Леоніда Якимовича Ковальчука.

Леонід Якимович Ковальчук народився 15 березня 1947 р. у селі Тернівка Ізяславського району Хмельницької області в багатодітній селянській сім'ї. 1966 р. закінчив Бережанське медичне училище, а 1973 р. – Тернопільський медичний інститут. 1973–1974 рр. – лікар-інтерн Тернопільської обласної лікарні. 1974–1975 рр. – хірург дільничної лікарні с. Устя-Зелене Тернопільської області. 1975–1978 рр. – завідувач хірургічного відділення Великодедеркальської районної лікарні Тернопільської області. 1977 р. захистив кандидатську дисертацію на тему “Активність ряду окислювальних ферментів нейтрофілів і лімфоцитів у хворих тиреотоксикозом”. У 1978–1980 рр. обіймав посаду завідувача хірургічного відділення Знамянської центральної районної лікарні Кіровоградської області. 1981–1983 рр. – асистент кафедри хірургії факультету післядипломної освіти Тернопільського медінституту. 1983–1987 рр. – головний хірург Тернопільського облздороввідділу. 1988 р. захистив докторську дисертацію на тему “Регіонарний кровоток шлунка і дванадцятипалої кишки в хірургії виразкової хвороби”. У 1987–1997 рр. обіймав посаду завідувача кафедри шпитальної хірургії, одночасно з 1994 р. – проректора з лікувальної роботи, з 1997 р. – ректора Тернопільської дер-

жавної медичної академії (з 2004 р. – університет) імені І. Я. Горбачевського.

Професор Л. Я. Ковальчук є одним з провідних учених-хірургів України, очолює Асоціацію хірургів Тернопільщини, головний редактор журналу “Шпитальна хірургія”. Він створив оригінальну наукову школу хірургів, здобутки якої добре відомі в Україні та за її межами. Під його керівництвом захищено 10 докторських і 34 кандидатських дисертацій. Він є автором майже 500 наукових і навчально-методичних праць, у т. ч. 8 монографій, 32 винаходів і патентів, 4 атласів операційних втручань, 6 підручників, 5 навчальних посібників. Зокрема, 2010 р. за його редакцією видано фундаментальний підручник “Хірургія”, який відзначено премією Національної академії медичних наук України.

Наділений вродженим талантом менеджера, Леонід Якимович Ковальчук проявив новаторський підхід в організації всіх видів діяльності Тернопільської державної медичної академії, яка під його керівництвом отримала статус університету та вийшла в число провідних вищих медичних навчальних закладів України. Крім медичного факультету, його зусиллями відкрито три нові факультети: фармацевтичний, стоматологічний, іноземних студентів; ліцензовано нові спеціальності – “Медико-про-

філактична справа”, “Біологія”, “Здоров’я людини”. Тепер функціонують шість навчально-наукових інститутів: інститут морфології; інститут медико-біологічних проблем; інститут фармакології, гігієни та медичної біохімії ім. М. П. Скакуна; інститут моделювання та аналізу патологічних процесів; перший в Україні навчально-науковий інститут медсестринства; факультет післядипломної освіти реорганізовано в навчально-науковий інститут.

За останні 16 років кардинально зміцнено матеріально-технічну базу університету. Комп’ютеризовано всі кафедри, бібліотеку з чотирма читальними залами і філіалами на всіх клінічних кафедрах та в навчально-наукових інститутах, організовано комп’ютерний центр, 46 комп’ютерних класів з виходом до мережі “Інтернет”. Створено видавництво “Укрмедкнига” з власним поліграфічним комплексом, яке є базовим для ЦМК з ВМО МОЗ України і найбільшим нині спеціалізованим медичним видавництвом в Україні та єдиним, яке друкує продукцію лише українською мовою або в перекладі з української. Видавництво забезпечило україномовними підручниками та посібниками вищі медичні навчальні заклади України III–IV рівнів акредитації на 60 %, а I–II рівнів акредитації – на 80 %. Університет є співзасновником і видавцем 12 всеукраїнських наукових журналів, 10 з яких визнані ДАК України; випускаються обласні газети “Медична академія” та “Університетська лікарня”.

Створено лікувально-діагностичний центр із стоматологічною поліклінікою, який оснащено найновішим обладнанням. У його складі відкрито сучасний Центр дентальної імплантації – перший в Україні, заснований на базі медичного вищого навчального закладу. Створено також навчально-оздоровчий комплекс “Червона калина” з конгрес-центром, готелем, комплексом харчування, спортивно-фізкультурною базою та студентським профілакторієм, у якому щорічно оздоровлюються 20 % студентів. На базі НОК “Червона калина” функціонує навчальний центр з підготовки офіцерів запасу кафедри медицини катастроф та військової медицини, де щорічно відбуваються всеукраїнські тренінги і навчання; зокрема, спільні навчання за участю офіцерів з Німеччини, Данії та Польщі (до речі, кафедри медицини катастроф і військової медицини після скорочення їх кількості залишилися лише в чотирьох медуніверситетах України, в т. ч. у Тернопільському, як одна з найкращих).

Крім цього, в навчально-оздоровчому комплексі розташовано ботанічний сад лікарських рослин фармацевтичного факультету.

Налагоджено співпрацю з 29 іноземними вищими медичними навчальними закладами країн Європи та Америки. Тільки 2013 р. там стажувалися понад 140 викладачів і студентів університету. Відповідно до угоди про співробітництво з Університетом Південної Кароліни Апстейт (Спартанбург, США) Тернопільський медуніверситет створив умови для навчання в інституті медсестринства (підрозділі університету) американських громадян; уперше серед медичних навчальних закладів запроваджено дистанційне навчання за спеціальностями “Сестринська справа-бакалавр”, “Сестринська справа-магістр”. Відбулося вже чотири випуски фахівців. Нині за цією формою навчання здобувають освіту понад 300 іноземних громадян (переважно із США) та майже 200 українських громадян.

Навчання іноземних студентів розпочато з 1997 р. Тепер в університеті здобувають освіту понад 4500 студентів, у т. ч. понад 1500 іноземних громадян з 62 країн світу, понад 90 % яких навчаються англійською мовою. Більше 50 % викладачів університету отримали сертифікати на право викладання студентам англійською мовою.

За результатами вивчення передового європейського та американського досвіду в Тернопільському державному медичному університеті імені І. Я. Горбачевського у навчальний процес запроваджено низку інноваційних технологій навчання та нових форм організації навчального процесу з урахуванням традицій вітчизняної вищої медичної та фармацевтичної школи й процесу інтеграції національної вищої освіти до Європейського освітнього простору: методика “Єдиного дня”; циклову систему; практично-орієнтовану Z-систему навчання; матрикули практичних навичок; дистанційний контроль знань студентів за програмою “Moodle”; об’єктивно-структурований клінічний іспит (ОСКІ) та об’єктивно-структурований практичний іспит (ОСПІ), семестровий тестовий іспит, який не допускає будь-якого втручання в оцінювання знань студентів. Для підготовки висококваліфікованих спеціалістів в університеті функціонує дві програми: “Студентська наука та профорієнтаційне навчання” й “Студент – майбутній фахівець високого рівня кваліфікації”.

З 2006 р. на базі навчально-оздоровчого комплексу “Червона калина” щороку влітку проходять “Літні міжнародні студентські школи”, організовані відділом міжнародних зв'язків Тернопільського державного медичного університету імені І. Я. Горбачевського. З метою участі у цій школі Україну вже відвідали студенти із США, Польщі, Чехії, Словаччини, Австрії, Нідерландів, Росії, Казахстану, Індонезії, а також інших вищих медичних навчальних закладів нашої країни. У роботі школи беруть участь і студенти Тернопільського державного медичного університету, які вільно володіють англійською мовою.

Активізувалася наукова діяльність. За останні 10 років науковці університету отримали 612 патентів на винаходи. Розроблені в університеті нові методи лікування опіків відзначено Державною премією України в галузі науки і техніки; два науковці стали заслуженими винахідниками України; чотири працівники кафедри інфекційних хвороб відзначено премією НАМН України. Захищено 62 докторських і 332 кандидатських дисертацій. При університеті працюють три спеціалізовані вчені ради із захисту докторських і кандидатських дисертацій з десяти спеціальностей. Щороку на базі конгрес-центру ТДМУ організують до 30 всеукраїнських і з міжнародною участю наукових форумів. Наукові дослідження проводяться в п'яти наукових лабораторіях, які пройшли державну акредитацію та отримали свідоцтва про державну атестацію. В листопаді 2009 р. на базі модернізованої наукової лабораторії полімеразно-ланцюгової реакції відкрито вірусологічну лабораторію університету для дослідження вірусних матеріалів з метою ідентифікації грипу типу А (H1N1), яка обслуговує потерпілих від грипу та ГРВІ міста й області.

За наказом Міністерства охорони здоров'я України від 7.08.2008 р. Тернопільський медуніверситет затверджено головною організацією з метрологічного забезпечення вищих медичних навчальних закладів підпорядкування МОЗ України. Все це свідчить про високий рівень наукової бази університету.

На коопераційних засадах, відповідно до рішення обласної ради та Кабінету Міністрів України, на базі обласної клінічної лікарні з 1 січня 2010 р. створено університетську лікарню. Вона має стати найкраще оснащеним спеціалізованим лікувально-профілактичним закладом, оскільки, крім фінансування з обласного

бюджету, додатково будуть залучені кошти з державного бюджету, а також кошти університету.

2010–2012 рр. у п'яти селах області відкрито навчально-практичні центри університету. В найближчих планах – організація центрів “Хоспіс” і “Пункт швидкої медичної допомоги”. Мета створення навчально-практичних центрів: надання медичної допомоги мешканцям села; проходження практики студентами старших курсів медичного факультету та лікарів-інтернів стоматологічного факультету; орієнтація випускників для роботи в сільських медичних закладах. Крім цього, в одному із сіл розпочато реалізацію ще одного пілотного проекту – створення навчально-практичного центру з догляду за людьми похилого віку за аналогом досвіду, отриманого під час стажування викладачів університету в Нідерландах. Є намір також створити п'ять навчально-практичних центрів у м. Тернополі.

У січні 2012 р. за ініціативою Тернопільського медуніверситету створено Міжнародний науково-освітній інноваційно-технологічний консорціум медичних ВНЗ і ВНЗ фізичного виховання та спорту. Основною метою діяльності консорціуму є формування сучасної ефективної корпоративної системи підготовки кваліфікованих професійних фахівців і наукових кадрів нового рівня в сферах охорони здоров'я, фізичного виховання та спорту (зокрема, здоров'я людини, фізичної реабілітації, фітнесу й рекреації), а також створення ефективної інноваційної системи сфери медичної освіти та науки, фізичного виховання і спорту, реалізація інноваційних проектів на основі інтеграції наукового, освітнього, лікувально-профілактичного, інноваційного та технологічного потенціалу організацій – членів консорціуму, впровадження результатів інноваційної діяльності консорціуму в галузі медичної освіти, фізичного виховання та спорту, пов'язаних з ними сферах діяльності. До складу консорціуму увійшли 24 провідні університети Європи та США.

За підсумками рейтингової оцінки всіх видів діяльності та державного тестування за системою “Крок” Тернопільський медичний університет постійно посідає провідні місця серед вищих медичних навчальних закладів України, а за сумарними показниками 2013 р. Міністерство охорони здоров'я України визнало ТДМУ кращим у нашій країні.

Професор Л. Я. Ковальчук обраний членом-кореспондентом Національної академії медичних наук України, удостоєний почесного звання заслуженого діяча науки і техніки України, нагороджений орденом “За заслуги” III ступеня, Почесними грамотами Верховної Ради та Кабінету Міністрів України, Міністерства охорони здоров’я України, найвищою профспівковою нагородою – Почесним знаком Федерації профспілок України “За розвиток соціального партнерства”, визнаний “Людиною року” Тернопільщини, занесений у Золоту книгу еліти України, удостоєний звань Почесного професора Університету Південної Кароліни (США) та Тбіліського державного медуніверситету (Грузія), нагороджений Срібною медаллю Вроцлавського медичного університе-

ту (Польща), іменною ювілейною медаллю Братиславського медичного університету (Словаччина).

Леоніда Якимовича Ковальчука знали як активного громадського діяча. З 2009 р. він був депутатом Тернопільської обласної ради, головою комісії з охорони здоров’я, материнства і дитинства, очолював комісію з реформування охорони здоров’я Тернопільщини.

Леонід Якимович Ковальчук був великою та яскравою особистістю, реформатором медичної освіти та охорони здоров’я України, доброю і чуйною людиною. Світла пам’ять про нього назавжди збережеться у наших серцях та в історії рідного університету.

*Хай Бог дарує йому Царство Небесне!
Вічна пам’ять!*

Редакційна колегія журналу “Шпитальна хірургія” глибоко сумує з приводу передчасної смерті Леоніда Якимовича Ковальчука – видатного хірурга, вченого, талановитого керівника, фундатора видавництва “Укрмедкнига”, та найбільшою для всіх нас є втрата мудрої, доброї, справедливої, чуйної Людини.

© Л. Я. КОВАЛЬЧУК, А. Д. БЕДЕНЮК, І. Я. ДЗЮБАНОВСЬКИЙ, Ю. М. ФУТУЙМА

ДВНЗ "Тернопільський державний медичний університет імені І. Я. Горбачевського"

Значення гастродуоденального кровотоку в етіопатогенезі і виборі методу хірургічного лікування виразкової хвороби

L.YA. KOVALCHUK, A. D. BEDENYUK, I. YA. DZYUBANOVSKY, YU. M. FUTUIMA

SHEI "Ternopil State Medical University by I. Ya. Horbachevsky"

VALUES OF GASTRODUODENAL BLOOD FLOW IN THE ETIOPATHOGENESIS AND CHOICE OF SURGICAL TREATMENT OF PEPTIC ULCER

Проведено клінічні дослідження локального кровотоку в 19 досліджуваних точках стравоходу, анатомічних відділів шлунка та дванадцятипалої кишки за методом водневого кліренсу, запропонованого Murasami Motonobu в модифікації Л. Я. Ковальчука і співавт. (1984 р.), у осіб різного віку. Дані дослідження дозволили визначити межі функціональних відділів шлунка та розробити методику органощадного операційного лікування виразкової хвороби шлунка I типу – прищільну резекцію ішемізованого сегмента шлунка з СПВ.

A clinical study of local blood were in 19 studied points of esophageus, anatomic parts of the stomach and duodenum by hydrogen clearance method proposed by Murasami Motonobu in the modification of L. Ya. Kovalchuk [et al.] (1984) in persons of different age. These studies allowed to define the limits of the functional parts of the stomach and to develop a methodology of orhanoprotecting surgical treatment of stomach ulcer of the Ist type – aiming ischemic segment resection of the stomach with SPV.

Постановка проблеми і аналіз останніх досліджень та публікацій. Відомо, що слизова оболонка шлунка і дванадцятипалої кишки дуже чутлива до різних чинників агресії. Нами доведено вплив кровотоку гастродуоденальної слизової на її резистентність [3, 5]. Роль судинного компонента в механізмі утворення і розвитку виразок вивчали багато дослідників і клініцистів. Частина авторів [1, 2, 8] вказувала на зв'язок змін кровотоку із шлунковою функцією.

Патогенетичне обґрунтування хірургічного лікування виразкової хвороби тільки зниженням секреції соляної кислоти явно недостатнє. У хворих, які перенесли різні види ваготомій, на відміну від тих, яким була виконана резекція шлунка, зберігається безперервне кислотоутворення. Отже, ефективність цих операцій слід визначати ще й іншими чинниками. З цього приводу виникає ціла низка запитань. Залишається невивченою роль кровотоку в загоєнні виразок після ваготомії, не в'яснено, як впливають операційні втручання у хворих з виразковою хворобою на кровотік у шлунку і дванадцятипалій кишці та в органах із загальним і колатеральним кровообігом. Зважаючи на це, необхідно вивчати роль порушень кровотоку в таких першочергових питаннях хірургії виразкової хвороби, як виникнення рецидиву виразок, неспроможність швів анастомозу і кукси дванадцятипалої кишки, атонія шлунка, післярезекційні панкре-

атити, післяваготомні некрози стінки шлунка тощо. Саме на ліквідацію цих прогалин у патогенетичному підході до хірургічного лікування гастродуоденальних виразок і були спрямовані наші зусилля.

Матеріали і методи. Швидкість локального кровотоку слизової оболонки шлунка визначали за водневим кліренсом за допомогою контактних платинових електродів. Даний метод був запропонований Murasami Motonobu і співавт. [9], а у 1984 році модифікований Л. Я. Ковальчуком і співавт. (рис. 1) [3].

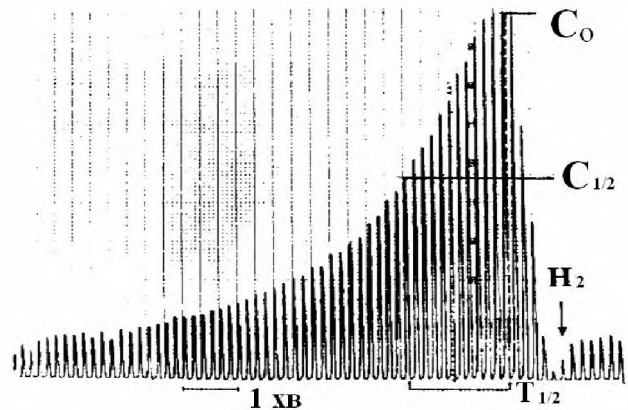


Рис. 1. Динаміка насичення слизової оболонки шлунка воднем і його виведення.

Отримані штрихові графіки відображають характерну криву, зручну для визначення періоду напіввиведення водню.

Прищільні дослідження кровотоку виконували під час фіброезофагогастродуоденоскопії в 19 постійних точках (рис. 2), що охоплювали шийний, грудний і абдоминальний відділи стравоходу, кардіальний відділ, дно, тіло та антральний відділи шлунка, пілоричний сфінктер, проксимальний і дистальний відділи дванадцятипалої кишки.

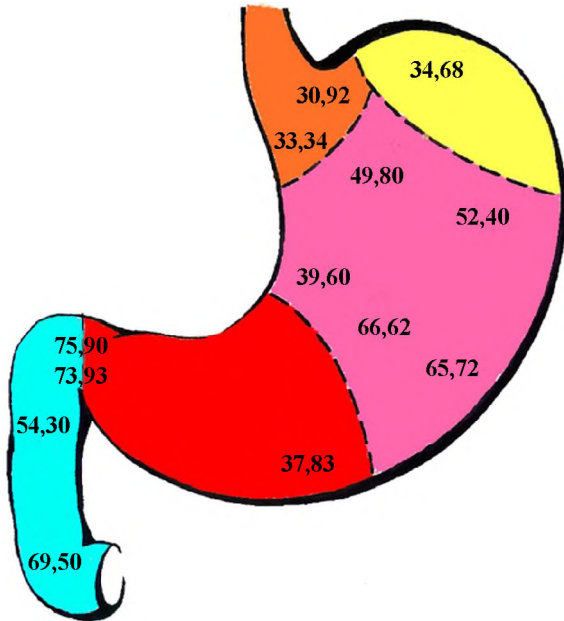


Рис. 2. Схема регіонарного кровотоку слизової оболонки шлунка і дванадцятипалої кишки.

Отримані результати свідчать, що в різних відділах стравоходу, шлунка і дванадцятипалої кишки існують значні відмінності кровотоку. Так, у середніх відділах стравоходу порівняно з відділами, розташованими проксимально і дистально, реєстрували нижчі показники кровотоку.

Дані ж шлункового кровотоку були значно вищими в ділянці тіла, ніж в антральному і кардіальному відділах. Значні відмінності кровотоку спостерігали також і між малою та великою кривиною шлунка. Це узгоджується з результатами досліджень Fucutomi Hisauki і співавт. (1982).

Результати досліджень та їх обговорення.

При дослідженні методом реєстрації кліренсу водню в ділянці шийного відділу стравоходу швидкість кровотоку складала $(51,4 \pm 3,4)$ мл/хв×100 г. У міру наближення до середньогрудного відділу ці показники зменшувались: у верхньогрудному відділі – до $(43,8 \pm 2,1)$, а в середньогрудному – до $(32,4 \pm 3,5)$ мл/хв×100 г. У дистальному напрямку показники швидкості кровотоку знову дещо збільшувались і становили в ниж-

ньогрудному відділі $(42,3 \pm 4,1)$, а в абдоминальному – $(45,2 \pm 3,9)$ мл/хв×100 г. По малій кривині кардіального відділу шлунка швидкість кровотоку складала в середньому $(30,8 \pm 3,3)$; по великій – $(31,0 \pm 3,2)$; дна – $(35,8 \pm 3,1)$ мл/хв×100 г. При переході на велику кривину тіла шлунка показники кровотоку збільшувались в проксимальному відділі до $(53,8 \pm 4,6)$ мл/хв×100 г, а в ділянці середньої його третини сягали $(62,3 \pm 5,1)$ мл/хв×100 г. Швидкість кровотоку передньої і задньої стінок шлунка була приблизно однаковою і становила в ділянці середньої третини $(67,4 \pm 3,6)$ мл/хв×100 г. З переходом на велику кривину антрального відділу шлунка швидкість кровотоку зменшувалась до $(34,7 \pm 6,1)$ мл/хв×100 г. По малій його кривині в ділянці проекції кутової вирізки середні значення кровотоку були значно нижчими і становили $(36,2 \pm 3,2)$ мл/хв×100 г, збільшуючись при наближенні до пілоричного сфінктера в зоні антрума до $(60,2 \pm 4,7)$ мл/хв×100 г. У ділянці пілоричного сфінктера швидкість кровотоку становила по малій кривині шлунка $(71,4 \pm 6,6)$, по великій – $(74,3 \pm 5,1)$ мл/хв×100 г.

Результати дослідження кровотоку слизової оболонки дванадцятипалої кишки свідчать про дещо інтенсивніший регіонарний кровотік в її дистальних відділах. При цьому, якщо в бульбарному відділі передньої і задньої стінок дванадцятипалої кишки його швидкість становила $(51,8 \pm 4,5)$, то в постбульбарному досягала $(67,2 \pm 6,1)$ мл/хв×100 г.

Водночас були виявлені також виражені вікові зміни кровотоку стравоходу, шлунка і дванадцятипалої кишки. Найвищі їх показники отримано в осіб молодого віку, відмічено також, що з віком швидкість кровотоку зменшується (рис. 3).

У пацієнтів усіх вікових груп вивчали ділянку великої кривини середньої третини тіла шлунка. Для визначення вихідних значень цей відділ вибрано тому, що він найменше зазнає патологічних змін і найзручніший для проведення досліджень. Після

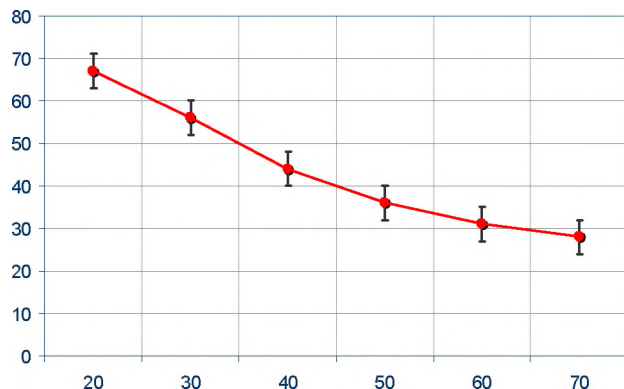


Рис. 3. Графічна залежність швидкості кровотоку від віку (комп'ютерна побудова).

статистичної обробки отриманих даних середні значення показників швидкості кровотоку в ділянці великої кривини середньої третини тіла шлунка були такими:

- від 15 до 20 років – (73,24±2,73);
- від 21 до 30 років – (57,09±1,70);
- від 31 до 40 років – (47,74±1,34);
- від 41 до 50 років – (39,43±1,78);
- від 51 до 60 років – (32,86±1,23);
- від 61 до 70 років – (29,09±1,37) мл/хв×100 г.

З огляду на це і ґрунтуючись на результатах проведених досліджень, ми маємо можливість визначити належні величини регіонарного кровотоку слизової оболонки стравоходу, шлунка і дванадцятипалої кишки з урахуванням вікових особливостей.

Дослідження кровотоку слизової оболонки шлунка методом водневого кліренсу власне при виразковій хворобі показало, що найменші його величини були локалізовані поблизу виразкового дефекту. Найнижчі показники кровотоку були на дні виразки у стадії загострення виразкового процесу. У ряді випадків кровоток взагалі не вдалось зареєструвати.

Очевидно, що всі ці порушення необхідно враховувати при вирішенні питання вибору методу хірургічного лікування виразкової хвороби шлунка.

У більшості хворих із дуоденальними виразками без явищ супутнього гастриту, як свідчать одержані дані, у слизовій оболонці кислотопродукуючих відділів шлунка показники швидкості кровотоку були вищими від належних величин фізіологічної норми. Збільшення ж середнього значення цих величин у слизовій оболонці великої кривини тіла шлунка, порівняно з контролем, становило 23,6 % ($P < 0,001$).

Водночас у хворих з дуоденальними виразками характерними були низькі показники кровотоку в слизовій оболонці дванадцятипалої кишки. Явне зниження швидкості кровотоку в дуоденальній слизовій відмічено в усіх пацієнтів цієї групи. В інших випадках у окремих хворих рівень зниження значно коливався. Він становив (23,6–82,3) % від належних величин фізіологічної норми. Швидкість кровотоку в слизовій оболонці бульбарного відділу дванадцятипалої кишки була в середньому на 38,6 % ($P < 0,001$) нижча від контролю.

Отже, результати проведених досліджень показали, що між регіонарним кровотоком слизової оболонки шлунка і дванадцятипалої кишки існує суттєва різниця, яка перебуває в істотній залежності від локалізації виразки. Так, для виразкової хвороби шлунка характерними є низькі величини швидкості кровотоку слизової оболонки в ділянці тіла шлунка. Разом з тим у хворих з виразковою хворобою дванадцятипалої кишки при низьких значеннях загального дуоденального кровотоку в кислотопродукуючій зоні ці величини вищі від контрольних. З огляду на це, отримані дані підтверджу-

ють думку про різний механізм ульцерогенезу в шлунку і дванадцятипалій кишці. Подібні особливості й обставини необхідно завжди враховувати при виборі адекватно націленого методу хірургічного лікування виразкової хвороби.

На основі одержаних даних ми розробили спосіб визначення меж функціональних відділів шлунка. Теоретичним підґрунтям для цього був перерозподіл кровотоку між відділами шлунка у відповідь на внутрішньовенне введення 1 мл 0,1 % розчину атропіну сульфату, що супроводжувалось збільшенням інтенсивності кровотоку в антральному відділі і його зменшенням в кислотопродукуючому. При цьому між цими відділами шлунка формується межа з одного боку – гіперемії, а з другого – збліднення, яку можна визначити візуально як під час операції, так і при проведенні ендоскопії. Реалізується спосіб таким чином. Перед ендоскопічним дослідженням шлунка або під час операції внутрішньовенно вводять 1,0 мл 1 % розчину атропіну сульфату. Через 5–10 хв візуально чітко визначається межа між гіперемійованим антральним і блідим (анемізованим) кислотопродукуючим відділами шлунка. Така реакція триває протягом 20–30 хв. Цього достатньо для маркування меж цих відділів шлунка за допомогою лігатур, які прошивають з боку серозної оболонки.

Результати проведених досліджень дозволяють відмітити, що при будь-якій локалізації виразкового процесу в термінальній ланці патогенезу виразкоутворення провідну роль мають: локальна ішемія, пептичний фактор і стаз шлункового вмісту в ділянці виразки.

Відомі основні принципи хірургічного лікування виразкової хвороби: зниження кислотності шлункового соку, усунення виразки як джерела ускладнень, покращення евакуації із шлунка [5, 6, 7]. На основі наших спостережень можна стверджувати, що разом з вирішенням цих завдань операційне втручання повинно спрямовуватись на підвищення інтенсивності кровотоку в ділянці локалізації виразкового процесу або видалення разом із виразкою частини органа з локальною і регіонарною ішемією.

При виборі методу операції з приводу шлункових виразок, локалізованих у верхній та середній третині тіла шлунка, слід враховувати кілька чинників. Серед них дуже важливою обставиною є рівень шлункового кровотоку. Виконання резекції шлунка за першим способом Більрота можна вважати доцільним при шлунковій ішемії не вище I–II ступенів, але при умові відсутнього рефлюкс-гастриту або при поверхневому гастриті із незначними морфофункціональними змінами слизової оболонки клітинного і субклітинного рівнів. При шлунковій ішемії III ступеня або I–II ступенів з рефлюкс-гастритом та вираженими морфофункціональними

змiнами у слизовій оболонці слід вiддати перевагу резекції шлунка за другим способом Бiльрота. Як показало вивчення найближчих та вiддалених післяопераційних результатiв, резекція шлунка за Бiльрот-I у подiбних хворих таїть у собі загрозу не лише iшемiчних ускладнень, але й iнших, на зразок атонiї кукси шлунка з розвитком гастростазу.

Пiд час цієї операції мобiлiзацію шлунка по великій кривині також треба починати тiльки після маркування меж функціональних вiддiлiв органа за допомогою атропiнового тесту.

При локалiзації виразки в дiлянці малої кривини тiла шлунка, вiдсутностi її пенетрації в малий сальник iз втягненням у запальний iнфiльтрат нерва Латарже i при вiд'ємному дослiдженнi на предмет малiгнiзації доцiльно виконати органозберiгаюче операційне втручання за розробленим нами методом (рис. 4) [4].

Теоретичною основою методу є те, що виразковий процес частiше формується в iнтермедiальній зонi шлунка, яка є переходом кислотопродукуючого вiддiлу в пiлоричний. При цьому має місце ектопія залоз слизової оболонки пiлоричного вiддiлу шлунка в кислотопродукуючу, де виникають вогнища функціональної iшемiї i найчастiше формуються виразки. Суть операційного втручання полягає в прицiльній резекції iнтермедiального сегмента шлунка з фор-

муванням гастро-гастроанастомозу i доповненням операції селективною проксимальною ваготомiєю.

Важливою обставиною, що здатна впливати на результати хiрургiчного лiкування пацiєнтiв з виразковою хворобою, є змiна кровобiгу кукси шлунка після його резекції. Це зумовлено передусiм i, головним чином, перев'язкою i перерiзанням судин, що складають перигастральнi дуги. Нашi дослiдження показують, що при перев'язцi судин, якi формують артерiальну дугу великої кривини шлунка, внаслiдок загрози виникнення ефекту обкрадання можливої розвиток післяопераційного панкреатиту. Крім того, пострезекційнi порушення органної гемодинамiки нерiдко можуть призводити до розвитку пострезекційної хвороби, клiнiчнi прояви якої подiбнi до проявiв абдомiнального iшемiчного синдрому.

Змiни гемодинамiки в куксi шлунка також є одним iз чинникiв, якi в найближчому післяопераційному перiодi сприяють розвитку її атонiї i дизевакуації, анастомозитiв, пептичних виразок, рецидиву виразкоутворення, а також виникненню такого гризного ускладнення, як неспроможнiсть швiв кукси дванадцятипалої кишки i анастомозiв. З метою зменшення цього впливу i забезпечення оптимального кровобiгу кукси шлунка та iнших органiв iз загальним та колатеральним кровобiгом рекомендуємо виконувати резекцію шлунка за запропонованим нами методом (рис. 5) iз

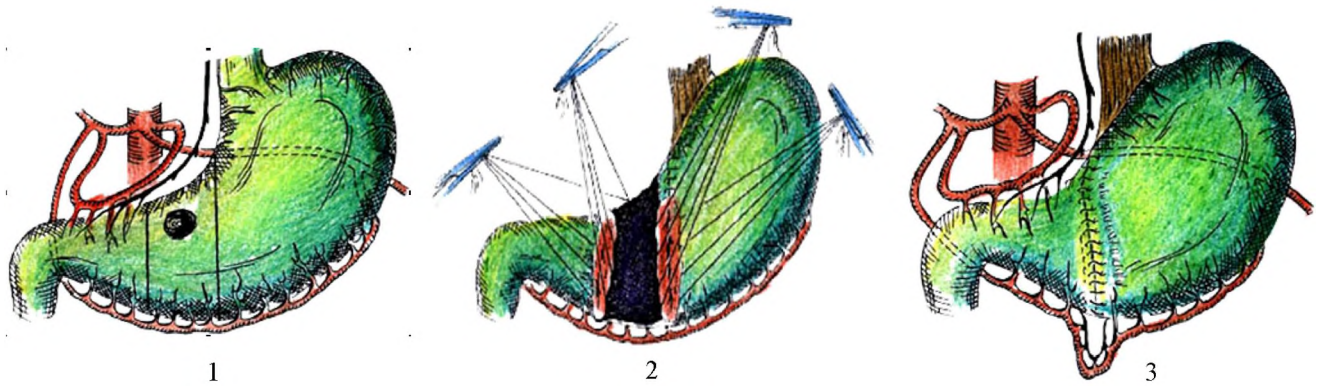


Рис. 4. Прицiльна резекція iшемiзованого сегмента шлунка в поєднаннi з СПВ (за Л. Я. Ковальчуком): 1 – межi резекції перехiдного сегмента шлунка; 2 – формування гастро-гастроанастомозу: задня i передня губа; 3 – остаточний вигляд сформованого гастро-гастроанастомозу.

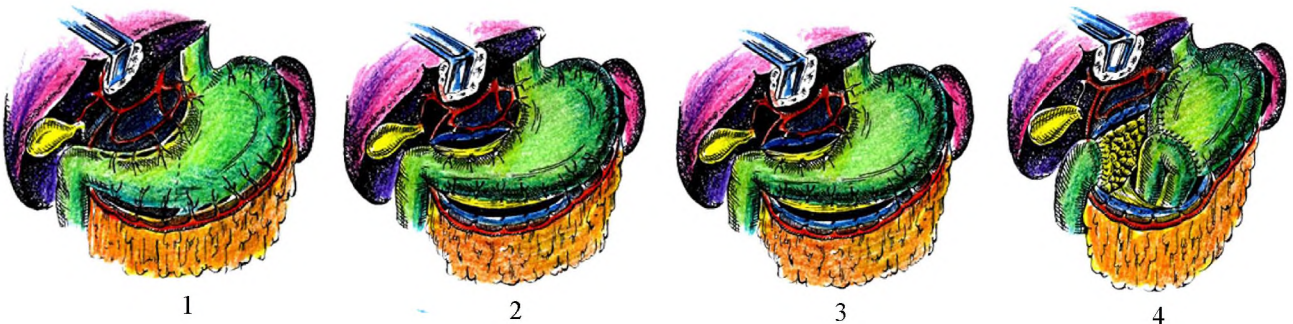


Рис. 5. Дистальна резекція шлунка iз збереженням перигастральних судинних дуг: 1, 2 – визначення меж резекції i пристiнкова мобiлiзація шлунка; 3 – завершення операції за Бiльрот-I; 4 – завершення операції за Бiльрот-II.

збереженням основних стовбурів шлункових та шлунково-сальникових судин.

При виразковій хворобі дванадцятипалої кишки слід віддавати перевагу органозберігаючим операціям з ваготомією, висіченням виразки і дренуючим втручанням.

Однак, у зв'язку із тяжкими ускладненнями ВХ ДПК (гігантські пенетрувальні виразки, декомпенсований стеноз та ін.), відсоток органозберігаючих операцій залишається низьким.

Висновки. 1. Стан локального кровобігу відіграє визначальну роль у підтримці гомеостазу шлунково-кишкового тракту.

2. Дослідження локального кровобігу методом водневого кліренсу вказують на зниження локального кровобігу при виразковій хворобі шлунка та дванадцятипалої кишки як в ділянці виразкоутворення, так і в органі в цілому.

3. Методика визначення функціональних меж шлунка дозволила розробити метод прицільної резекції ішемізованого сегмента шлунка з СПВ при І типі шлункових виразок із значними перевагами над резекційними методами Більрота в плані органощадного підходу.

4. Стан локального кровобігу слід враховувати як обов'язковий при виборі методу хірургічного лікування виразкової хвороби шлунка та дванадцятипалої кишки.

СПИСОК ЛІТЕРАТУРИ

1. Буянов В. Выбор вида пилоропластики при язвенном стенозе привратника / В. Буянов, Б. Телешов, А. Ковалев // Клиническая хирургия. – 1985. – № 8. – С. 54–55.
2. Поташов Л. В. Ишемическая болезнь органов пищеварения / Л. В. Поташов, М. Д. Князев, А. М. Игнашов. – Л. : Медицина, 1985. – С. 208–213.
3. Ковальчук Л. А. Способ определения кровотока слизистой оболочки желудка // Патол. физиол. и эксперим. терап. – 1984. – № 5. – С. 78–80.
4. Ковальчук Л. Я. Резекція ішемічного сегмента шлунка в хірургічному лікуванні шлункових виразок / Л. Я. Ковальчук, В. В. Твердохліб, А. Д. Беденюк // Актуальні питання хірургії в світлі особистого досвіду : тези Всеукраїнського симпозиуму хірургів. – К., 1993. – С. 10–11.
5. Ковальчук Л. Я. Місце органозберігаючих та органощадних оперативних втручань при виразках шлунка та дванадцятипалої кишки / Л. Я. Ковальчук, О. М. Кіт, І. Я. Дзюбановський // Буковинський медичний вісник. – 2005. – Т. 9, № 4. – С. 33–37.
6. Кузин М. И. Актуальные вопросы хирургии язвенной болезни желудка и двенадцатиперстной кишки / М. И. Кузин // Хирургия. – 2001. – № 1. – С. 27–32.
7. Кузин М. И. Результаты селективной проксимальной ваготомии у больных с гиперсекрецией / М. И. Кузин, П. В. Постолов, М. Г. Ведиева // Хирургия. – 1986. – № 4. – С. 30–32.
8. Рысс Е. С. Фармакотерапия язвенной болезни: блокаторы, антациды, пленкообразующие цитопротекторы / Е. С. Рысс, И. Г. Масевич, Ю. М. Филезон-Рысс // Заболевания органов пищеварения ; под. ред. Е. С. Рысса. – СПб. : Медицинское информационное агентство, 1995. – Ч. 1. – 400 с.
9. Murakami M. Contract electrode method in hydrogen gas clearance technico. A new method for determination of regional gastric mucosal blood flow in animals and humans / M. Murakami M. Moriga, T. Miyake // Gastroenterol. – 1982. – Vol. 82, № 3. – P. 457–467.

Отримано 08.09.14

УДК 616.366-002-003.7-06:616.36-002/-004]-089-035

© Л. Я. КОВАЛЬЧУК, О. Л. КОВАЛЬЧУК

ДВНЗ "Тернопільський державний медичний університет імені І. Я. Горбачевського"

Вибір методу та об'єму операційного втручання у хворих на гострий і хронічний калькульозний холецистити із супутніми хронічними гепатитами і цирозом печінки

L. YA. KOVALCHUK, O. L. KOVALCHUK

SHEI "Ternopil State Medical University by I. Ya. Horbachevsky"

CHOICE OF METHOD AND SCOPE OF SURGICAL INTERVENTION IN PATIENTS WITH ACUTE AND CHRONIC CALCULOUS CHOLECYSTITIS WITH CONCOMITANT CHRONIC HEPATITIS AND CIRRHOSIS

Проведено обстеження 2318 хворих на жовчнокам'яну хворобу, які перебували на стаціонарному лікуванні. У 401 обстеженого хворого холецистит розвинувся на фоні гепатиту або цирозу печінки. У даній групі жінок було 324, чоловіків – 77. Вік хворих – від 19 до 92 років.

Для вибору методів і обсягу операційного втручання розроблено діагностично-лікувальний алгоритм. Удосконалено техніку виконання операційних втручань на різних етапах лапароскопічної холецистектомії у хворих на жовчнокам'яну хворобу, яка перебігає на фоні хронічних гепатитів та цирозу печінки, з урахуванням анатомо-морфологічних змін у паренхімі печінки, жовчному міхурі, гепатодуоденальній зв'язці, локальних проявів портальної гіпертензії.

Використання розробленого діагностично-лікувального алгоритму, диференційований підхід до вибору оптимальної хірургічної тактики з пріоритетом виконання лапароскопічних втручань на жовчному міхурі і, за необхідності, на жовчних протоках, з урахуванням запропонованих нами методів запобігання інтраопераційним та післяопераційним ускладненням, дозволило зменшити кількість інтраопераційних ускладнень з 16,4 до 10,5 %, ранніх післяопераційних – з 6,1 до 4,7 %, пізніх – з 2,6 до 1,5 %.

З метою попередження інтра- і післяопераційних ускладнень при виконанні холецистектомії у хворих на хронічні гепатити і цирози печінки розроблено і запатентовано ряд методів і технічних прийомів операційного втручання, які дозволили значно зменшити ризик операції.

2318 patients with cholelithiasis who were hospitalized were examined. In the 401 patients examined cholecystitis developed against the background of hepatitis or cirrhosis. In this group of women were 324 men – 77. Age patients – 19 to 92 years.

To choose the methods and scope of surgical intervention designed diagnostic and therapeutic algorithm. Improved technique of operational interventions at different stages of laparoscopic cholecystectomy in patients with gallstone disease that runs in the background of chronic hepatitis and cirrhosis, considering anatomical and morphological changes in the parenchyma of the liver, gallbladder, hepatoduodenal bundle, local manifestations of portal hypertension.

Using the developed diagnostic and therapeutic algorithm differentiated approach to the choice of optimal surgical treatment priority perform laparoscopic operations on the gall bladder and, where appropriate, the bile ducts, considering we proposed methods to prevent intraoperative and postoperative complications, possible to reduce the amount of intraoperative complications from 16.4 to 10.5 % of early postoperative – from 6.1 to 4.7 % later – from 2.6 to 1.5 %.

In order to prevent intra- and postoperative complications when performing cholecystectomy in patients with chronic hepatitis and liver cirrhosis developed and patented a number of methods and techniques of surgical interventions that have significantly reduced the risk of surgery.

Постановка проблеми і аналіз останніх досліджень та публікацій. За повідомленнями вітчизняних і зарубіжних авторів, жовчнокам'яна хвороба є найпоширенішою серед захворювань органів черевної порожнини і складає від 14 до 17 % [2, 6, 7, 8, 12]. Про збільшення її розповсюдження свідчить кількість виконаних хірургами операцій. Лише в Україні щорічно проводиться понад 30 000 операцій

холецистектомій (6,3 на 10 000 населення). Необхідно відзначити, що вже при первинному зверненні хворих на гострий або хронічний холецистит у 10–12 % з них виявляють холедохолітиаз [3, 5, 10, 13].

Не менш важливою проблемою сучасної гепатології є зростання показників поширеності хронічних гепатитів (переважно хронічних вірусних гепатитів) і цирозу печінки. У структурі захворюваності

на хронічні вірусні гепатити у країнах Західної Європи і США 65 % хворих складають вікову групу 30–49 років [11]. Україна є країною з помірним рівнем поширеності хронічних гепатитів і цирозу печінки [4, 9]. Частота виявлення маркерів хронічних вірусних гепатитів вища у віці 30–34 роки, частіше у чоловіків.

Діагностика і хірургічне лікування хворих на жовчнокам'яну хворобу, особливо ускладнену (гострий і хронічний холецистит та холедохолітіаз), значно утруднюються при її поєднанні з гепатитами і цирозами різного генезу, що перебувають в активній фазі [12]. Виконання операційних втручань у хворих на калькульозний холецистит на фоні гепатиту і цирозу печінки супроводжується певними технічними труднощами, нерідко важкими ускладненнями [13]. До недавня виконання лапароскопічної холецистектомії вважали не показаним у хворих на цироз печінки через реальну загрозу розвитку тяжких профузних кровотеч з ложа жовчного міхура та ризик виникнення печінкової недостатності [1, 14]. Тому метою дослідження було проведення порівняльного аналізу застосування різних методів холецистектомії при ускладнених холециститах на фоні цирозу печінки і хронічного гепатиту.

Матеріали і методи. Проведено обстеження 2318 хворих на жовчнокам'яну хворобу, які перебували на стаціонарному лікуванні у відділенні ендоскопічної хірургії (1457 хворих), хірургічному відділенні (662 хворих) Тернопільської університетської лікарні та консультативно-лікувальному центрі (176 хворих) ДВНЗ “Тернопільський державний медичний університет імені І. Я. Горбачевського МОЗ України” за 14 років – з 1996 до 2010 року.

У 401 обстеженого хворого холецистит розвинувся на фоні гепатиту або цирозу печінки. В даній групі жінок було 324, чоловіків – 77. Вік хворих – від 19 до 92 років.

У дослідження залучали лише хворих, які були прооперовані з основним діагнозом гострого або хронічного калькульозного холециститу, або з конкрементами та іншими непухлинними захворюваннями магістральних жовчних проток і встановленими діагнозами хронічних гепатитів або цирозу печінки. Діагноз гепатиту був верифікований у процесі передопераційного клінічного обстеження, дослідження крові імунологічним методом і полімеразною ланцюговою реакцією або під час операційного втручання з використанням візуальної діагностики, лапароскопічної доплеросонографії, холангіографії, холангіоскопії і доповнений результатами гістологічного дослідження препаратів, отриманих шляхом біопсії печінки, виконаної під час операції. Остаточний діагноз формулювали під час виписування хворого зі стаціонару з урахуванням основної патології, її ускладнень, ускладнень операційного

втручання, а також супутньої патології відповідно до Міжнародної класифікації хвороб МКХ-10.

Клініко-лабораторні дослідження виконано в сертифікованих і акредитованих МОЗ України лабораторіях. Згідно з протоколом дослідження, всім пацієнтам проводили загальний і біохімічний аналіз крові й загальний аналіз сечі. Для аналізу крові використовували автоматичні і напівавтоматичні гематологічні, біохімічні та імуноферментні аналізатори. Стан системи згортання крові визначали з використанням коагулометричних методик.

Проводили ультразвукове дослідження печінки і жовчних проток. Оцінювали контур і структуру органа, беручи до уваги супутні ознаки портальної гіпертензії – асцит, розширення вен ворітної системи, спленомегалію. За показаннями використовували також загальноприйняті рентгенологічні методи дослідження, а також комп'ютерну і магнітно-ядерно-резонансну томографію.

З інтраопераційних методів дослідження використовували холангіографію, холедохоскопію і лапароскопічну доплеросонографію.

Підрахунок результатів дослідження проводили методами дисперсійного і кореляційного аналізу з використанням стандартних макросів електронних таблиць MS Excel 2003.

Результати досліджень та їх обговорення.

Для вирішення питання вибору методів і об'єму операційних втручань у хворих з гострим і хронічним холециститом, що перебігав на фоні хронічного гепатиту і цирозу печінки, враховували такі особливості перебігу захворювання:

- у хворих на хронічний гепатит і цироз печінки знижені показники згортальної системи крові, що під час операції зумовлює підвищену кровоточивість;
- перебіг захворювання у таких хворих може супроводжуватись портальною гіпертензією, наявністю розширеної венозної сітки в ділянці гепатодуоденальної зв'язки, воріт печінки і ложа жовчного міхура, що зумовлює значні технічні труднощі під час виконання холецистектомії і високу вірогідність виникнення інтраопераційних кровотеч;
- таким хворим необхідно провести передопераційну підготовку, спрямовану на покращення згортальної системи крові, імунореактивності організму і процесів перекисного окиснення ліпідів, стабілізацію основних життєво важливих функцій;
- наявність гепатиту і цирозу печінки нерідко змінює анатомічні співвідношення загальної, печінкової і міхурової жовчної протоки з печінковими і міхуровою артеріями і під час операції супроводжується високим ризиком ятрогенних пошкоджень важливих анатомічних утворів;
- наявність високого коефіцієнта літогенності жовчі є вірогідною прогностичною ознакою виник-

нення в післяопераційному періоді рецидиву холелітіази і холангіту, що зумовлює необхідність розширення об'єму операційного втручання з застосуванням дренажних операцій, які корегують відтік жовчі;

– у таких хворих має місце зниження імунної реактивності організму, що нерідко супроводжується підвищеним ризиком виникнення післяопераційних ускладнень;

– у хворих з цією патологією нерідко мають місце супутні захворювання, пов'язані з серцево-судинною, дихальною та іншими системами організму;

– перебіг гострого і хронічного холециститу на фоні гепатиту відрізняється особливою тяжкістю і високою вірогідністю виникнення ускладнень;

– при проведенні наркозу і введенні троакарів для проведення лапароскопічного операційного втручання можуть виникати проблеми, пов'язані з накладанням пневмоперитонеуму і підтриманням функції основних життєво важливих систем;

– об'єм операційного втручання у таких хворих повинен бути мінімальним, малотравматичним, спрямованим на усунення патологічного вогнища;

– ведення післяопераційного періоду у хворих, оперованих з приводу гострого і хронічного холециститу на фоні гепатиту, повинно враховувати всі названі вище особливості.

Приймаючи рішення про необхідність операційного втручання у хворих з гострим чи хронічним калькульозним холециститом з супутніми гепатитом або цирозом печінки, необхідно брати до уваги можливість виконання того чи іншого операційного втручання у кожного конкретного хворого, необхідність проведення передопераційної підготовки, вибір методу – лапароскопічна чи лапаротомна операція, визначення об'єму операційного втручання.

У результаті аналізу проведеного дослідження нами був розпрацьований алгоритм вибору методів операційних втручань у хворих на гострий і хронічний калькульозний холецистит з супутніми гепатитами або цирозом печінки (рис. 1). Пріоритетним в алгоритмі був міні-інвазивний підхід, оскільки лапароскопічні операційні втручання на жовчних шляхах є менш травматичними порівняно з операціями, проведеними шляхом лапаротомії.

У більшості випадків методом вибору були лапароскопічні операційні втручання. У хворих на гострий і хронічний калькульозний холецистити ще перед операцією доводилось вирішувати питання щодо застосування лапаротомії. В окремих випадках переходили від лапароскопічного доступу до лапаротомного (табл. 1, 2).

Таблиця 1. Методи виконання операційних втручань у хворих на гострий і хронічний калькульозний холецистити із супутнім хронічним гепатитом

Патологія	Лапароскопічний метод	Лапаротомія	Малоінвазивний двохетапний метод	Паліативні операції	Перехід на лапаротомію
Гострий простий холецистит	14	–	–	–	–
Гострий деструктивний холецистит	21	1	2	1	1
Водянка жовчного міхура	12	–	1	–	–
Емпієма жовчного міхура	7	–	–	1	1
Перивезикальний інфільтрат (абсцес)	7	1	–	2	1
Хронічний холецистит	261	14	2	3	2
Холедохолітіаз	37	6	5	1	3
Механічна жовтяниця	3	2	2	–	1
Синдром Міріззі	3	–	–	–	–

Таблиця 2. Методи виконання операційних втручань у хворих на гострий і хронічний калькульозний холецистити із супутнім цирозом печінки

Патологія	Лапароскопічний метод	Лапаротомія	Малоінвазивний двохетапний метод	Паліативні операції	Перехід на лапаротомію
Гострий простий холецистит	3	–	–	–	–
Гострий деструктивний холецистит	4	1	1	2	–
Емпієма жовчного міхура	1	–	–	1	–
Перивезикальний інфільтрат (абсцес)	–	–	1	–	–
Хронічний холецистит	13	–	2	–	1
Холедохолітіаз	6	3	1	2	1
Механічна жовтяниця	4	3	2	1	1

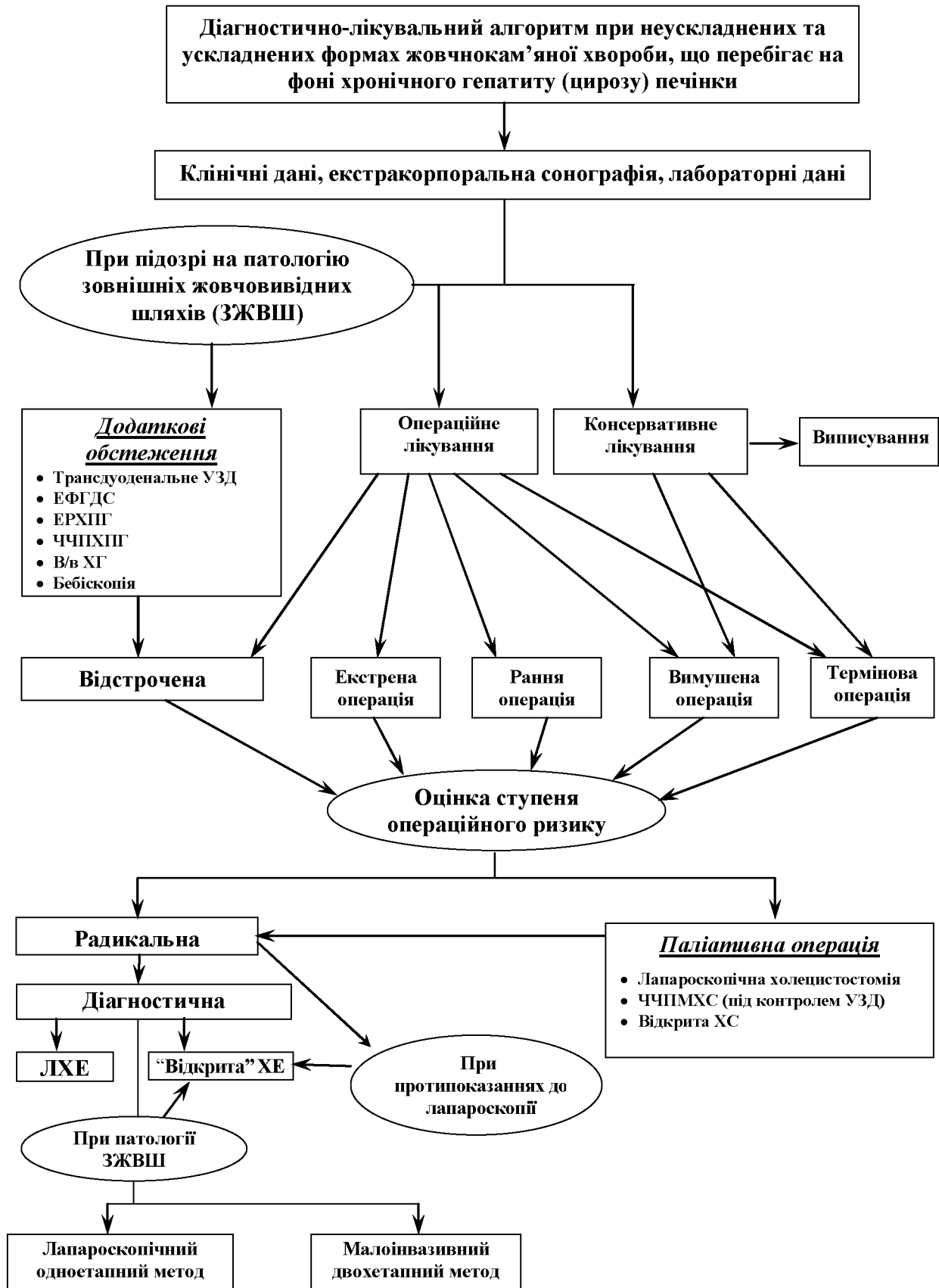


Рис. 1. Діагностично-лікувальний алгоритм хірургічної тактики при жовчнокам'яній хворобі з супутніми гепатитами чи цирозом печінки.

При вирішенні питання про необхідність проведення операційного втручання абсолютним протипоказанням до виконання операції лапароскопічним методом вважали рак жовчного міхура, відносними – наявність перивезикального абсцесу, виражену портальну гіпертензію, асцит II–III ступенів. В усіх випадках питання про операційне втручання і його об'єм вирішували індивідуально з врахуванням особливостей патології у кожного окремого хворого.

В окремих пацієнтів з обтураційними жовтяницями на фоні гепатиту або цирозу печінки лапароскопічним операційним втручанням передувало виконання декомпресії жовчних шляхів методом черезшкірної черезпечінкової пункції внутрішньопечінкових жовчних проток або жовчного міхура з проведенням дренажного катетера як першого етапу в процесі підготовки до основного операційного втручання.

Отже, у хворих з гепатитом або цирозом печінки при наявності жовчнокам'яної хвороби і її ускладнень методом вибору операційного втручання є лапароскопічна холецистектомія, і лише в окремих випадках, пов'язаних з холедохолітіазом і механічною жовтяницею, слід віддавати перевагу лапаротомії.

Для об'єктивної оцінки ефективності різних підходів при виконанні холецистектомії у хворих з цирозом печінки проведено проспективне рандомізоване дослідження на вибірці з 41 хворого з калькульозним холециститом на фоні цирозу печінки. Першу групу склали 34 хворих, яким проводили лапароскопічну холецистектомію. Друга група включала 7 пацієнтів, яким виконували відкриту операцію. Вибір того або іншого методу операції

проводили з урахуванням клінічного перебігу захворювання. За більшістю показників: статтю, віком, наявністю ускладнень, анамнестичними даними обидві групи були ідентичні (табл. 3).

Калькульозний холецистит у всіх хворих був діагностований під час УЗД. Спленомегалія була виявлена у 12 хворих I групи і у 4 хворих II групи. Наявність асциту було визначено у 3 пацієнтів I групи і у 1 – II групи. Дрібні конкременти визначали в жовчному міхурі у всіх пацієнтів I і II груп.

У хворих, госпіталізованих у стаціонар з клінікою біліарного панкреатиту, був помірно розширений холедох до 9–11 мм. У решти хворих діаметр холедоха, за даними УЗД, був у межах норми.

Лапароскопічну холецистектомію проводили за традиційними методиками. Відкриту холецистектомію виконували через верхньосерединну лапаротомію, довжина розрізу складала 13–17 см. У всіх хворих операція закінчувалася дренажуванням підпечінкового простору. У хворих з біліарним панкреатитом проводили інтраопераційну фіброхоледоскопію. При виявленні дрібних конкрементів вони вимивалися в просвіт дванадцятипалої кишки після дилатації великого дуоденального сосочка. Після втручання на холедохи проводили зовнішнє дренажування жовчних проток через куксу міхурової протоки за Холстедом.

При порівнянні результатів лапароскопічних і відкритих холецистектомій у хворих з цирозом печінки виявлено значні переваги малоінвазивної методики. Так, тривалість виконання лапароскопічної операції була істотно менша, ніж відкритої (табл. 4).

Таблиця 3. Клінічно-анамнестичні характеристики груп порівняння

		I група (n=34)		II група (n=7)	
		абс.	%	абс.	%
Стать	Чоловіки	19	55,9	5	71,4
	Жінки	15	44,1	2	28,6
Вік, роки	(M±m)	(57,9±5,1)		(55,7±11,2)	
	min	46		44	
	max	75		70	

Таблиця 4. Порівняння результатів лапароскопічної холецистектомії і відкритої холецистектомії у хворих з цирозом печінки

Показники та ускладнення операції	I група (n=34)		II група (n=7)	
	абс.	%	абс.	%
Тривалість операції, хв	63,5±8,5*		139,2±21,8*	
Інтраопераційна крововтрата, мл	119±20,7*		436±78,1*	
Кількість пацієнтів, яким переливали кров	3	8,8	4	57,1*
Післяопераційна кровотеча	2	5,8	2	28,5*
Нагноєння рани	–	–	1	14,2*
Септичні ускладнення	1	2,9	2	28,57*
Повторна операція	–	–	1	14,2

Примітка. * – результати достовірні (p<0,05).

Особливо наочною перевага лапароскопічної методики була відносно інтраопераційної крововтрати.

Частота післяопераційних ускладнень була вищою у тих пацієнтів, які перенесли відкриту холецистектомію. Інтенсивне підтікання крові з підпечінкового дренажу спостерігали тільки в одного хворого після лапароскопічної холецистектомії (2,9 %), тоді як після відкритої холецистектомії підтікання крові було у 2 пацієнтів (28,5 %).

Висновки. 1. При вирішенні питання вибору методів операційних втручань у хворих на гострий і хронічний холецистит, що перебігає на фоні хронічних гепатитів і цирозу печінки, доцільно використовувати розроблений нами діагностично-лікувальний алгоритм, який враховує особливості перебігу

захворювання; перевагу слід віддавати лапароскопічній операції перед відкритою лапаротомією; обсяг хірургічного втручання у таких хворих повинен бути мінімальним, малотравматичним, спрямованим на усунення патологічного вогнища.

2. Використання розробленого діагностично-лікувального алгоритму, диференційований підхід до вибору оптимальної хірургічної тактики з пріоритетом виконання лапароскопічних втручань на жовчному міхурі і, за необхідності, на жовчних протоках, з урахуванням запропонованих нами методів запобігання інтраопераційним та післяопераційним ускладненням, дозволило зменшити кількість інтраопераційних ускладнень з 16,4 до 10,5 %, ранніх післяопераційних – з 6,1 до 4,7 %, пізніх – з 2,6 до 1,5 %.

СПИСОК ЛІТЕРАТУРИ

- Ахтамов Дж. А. Является ли цирроз печени противопоказанием к лапароскопической холецистэктомии? / Дж. А. Ахтамов, С. А. Азимов, Ш. Ю. Шомуродов // Эндоскопическая хирургия. – 2006. – № 3. – С. 51.
- Гепатиты: рациональная диагностика и терапия : [практическое руководство] / под ред. Михаэля Фукса ; пер. с нем. – М. : Гэотар-медиа, 2010. – 240 с.
- Грубник В. В. Порівняльний аналіз одноетапних і двоетапних методів лікування холедохолітіазу в хворих із хронічним гепатитом / В. В. Грубник, О. Л. Ковальчук, С. В. Калинчук // Шпитальна хірургія. – 2005. – № 2 (дод.). – С. 25–27.
- Декомпенсований цироз печінки / [В. І. Русин, В. О. Сипливий, А. В. Русин та ін.]. – Ужгород : ВЕТА Закарпаття, 2006. – 232 с.
- Діагностика та хірургічне лікування хворих із рубцевими стриктурами позапечінкових жовчних проток / М. П. Павловський, Т. І. Шахова, В. І. Колонійцев, Я. Р. Дутка // Acta Medica Leopoliensia. – 2010. – Т. XV, № 4. – С. 41–44.
- Дударь Л. В. Коррекция антиоксидантной функции печени в амбулаторных условиях при хронических диффузных заболеваниях печени / Л. В. Дударь, В. В. Чернявский // Здоров'я України. – 2009. – № 12/1. – С. 53.
- Інтервенційна ендоскопія у хворих з запальною патологією гепатопанкреатичної зони біліарної патології / В. В. Петрушенко, Я. М. Папинський, В. П. Ковальчук [та ін.] // Вісник Вінницького національного медичного університету. – 2010. – № 14 (2). – С. 284–287.
- Минимально инвазивная хирургия патологии желчных протоков : монография / [М. Е. Ничигайло, В. В. Грубник, А. Л. Ковальчук и др.]. – К. : Здоров'я, 2005. – 424 с.
- Портальная гипертензия и её осложнения / [В. В. Бойко, В. И. Никишаев, В. И. Русин и др.]; под общ. ред. В. В. Бойка. – Х. : ФОП Мартиняк, 2008. – 335 с.
- Хирургическая тактика при остром холецистите и его осложнениях у больных с повышенным операционно-анестезиологическим риском / М. П. Захараш, Л. Г. Заверный, А. И. Стельмах [и др.] // Харків. хірург. школа. – 2007. – № 4 (27). – С. 92–96.
- Bardou-Jacquet E. Transplantation hepatique: qui peut en beneficier et quand doit-on l'envisager? / E. Bardou-Jacquet, R. Lorho // Presse Med. – 2009. – Vol. 38, № 9. – P. 1258–1265.
- Benjamin Y. C. Recent developments in liver pathology / Y. C. Benjamin, John A. Hart. // Arch. Pathol. Lab. Med. – 2009. – Vol. 133, № 7. – P. 1078–1086.
- Kupcsulik P. A maj sebeszete / P. Kupcsulik // Magy. Seb. – 2009. – Vol. 62, № 4. – P. 243–249.
- Lavanchy D. Chronic viral hepatitis as a public health issue in the world / D. Lavanchy // Best. Pract. Res. Clin. Gastroenterol. – 2008. – Vol. 22, № 6. – P. 991–1008.

Отримано 03.09.14

© Л. Я. КОВАЛЬЧУК, В. Б. ГОЩИНСЬКИЙ, П. В. ГОЩИНСЬКИЙ

ДВНЗ "Тернопільський державний медичний університет імені І. Я. Горбачевського"

Реваскуляризація нижніх кінцівок у хворих із хронічною критичною ішемією

L. YA. KOVALCHUK, V. B. HOSHCHYNSKY, P. V. HOSHCHYNSKY

SHEI "Ternopil State Medical University by I. Ya. Horbachevsky"

REVASCULARIZATION OF LOWER EXTREMITES IN PATIENTS WITH CHRONIC CRITICAL ISCHEMIA

Реваскуляризуючі операційні втручання виконано у 243 хворих із облітеруючим атеросклерозом нижніх кінцівок на тлі хронічної критичної ішемії. У 63 хворих виконано реконструктивні операції в аорто-стегновому сегменті, в тому числі із включенням у кровообіг внутрішньої клубової артерії. У 180 хворих із оклюзією в стегново-підколінно-гомільковому сегменті для покращення кровотоку в кінцівці були застосовані комбінації прямих та непрямих реваскуляризуючих операційних втручань. Оцінка ефективності операційних втручань у хворих із критичною ішемією свідчить про перевагу реваскуляризуючих операцій над консервативними методами лікування, передусім за рахунок покращення якості життя та суттєвого зменшення кількості ампутацій кінцівок. У віддалені терміни після реконструктивних операцій у хворих із хронічною критичною ішемією нижніх кінцівок II Б ст. після 12 місяців спостереження функціонували 88 % шунтів, через 24 місяці – 72 %, через 36 місяців – 55 %. У хворих з оклюзійним процесом III А ст., III Б ст. через 12 місяців функціонували 59 % шунтів, а у пацієнтів, у яких була застосована комбінація прямих та непрямих реваскуляризуючих операцій (III А ст., III Б ст.) – 67 %, через 24 місяці у цих категоріях хворих прохідність шунтів збережена, відповідно, 42 та 51 %. Через 36 місяців кумулятивна прохідність шунтів у цих групах хворих за рахунок прогресування процесу облітерації артерій в дистальному сегменті кінцівки різко зменшується – до 29 та 37 %.

Surgical revascularization performed in 243 patients with obliterating atherosclerosis of the lower extremities with chronic critical ischemia. performed reconstructive surgery in aorto-femoral segment, including the inclusion of internal iliac artery blood flow. In 180 patients with femoro-popliteal-tibial segment occlusion was used a combination of direct and indirect surgical revascularization to improve blood flow to the limb. Evaluating the effectiveness of surgery in patients with critical ischemia demonstrates the advantage of surgical revascularization on conservative treatment, primarily by improving the quality of life and significantly reduce the number of limb amputations. In later periods after reconstructive surgery in patients with chronic limb ischemia class IIb after 12 months of follow-operated – 88 % of shunts in 24 months – 72 % after 36 months – 55 %. In patients with occlusion process class IIIa, class IIIb 12 months functioning grafts 59 %, and in patients who had used a combination of direct and indirect surgical revascularization (class IIIa, IIIb) – 67 % after 24 months in these patients patency of grafts retained 42 % and 51 %. After 36 months cumulative patency of grafts in these groups of patients due to progression of arterial obliteration of the distal limb segment decreased dramatically – up to 29 and 37 %.

Постановка проблеми і аналіз останніх досліджень та публікацій. Своєчасна діагностика та лікування облітеруючих захворювань магістральних артерій нижніх кінцівок залишаються актуальною медичною та соціальною проблемою. Окремо стоїть питання про лікування хронічної критичної ішемії нижніх кінцівок (ХКІНК), яка у структурі хронічних облітеруючих захворювань артерій нижніх кінцівок займає близько 15–20 % [5, 6]. Згідно зі статистикою, ХКІНК складає 500–1000 випадків на 1 млн населення [10, 11]. У країнах Скандинавії на ХКІНК хворіє 800 людей на 1 000 000 населення, із них у 200 пацієнтів кожного року виконуються високі ампутації кінцівок. В Англії та Ірландії частота виникнення ХКІНК становить 1 випадок на 2500 населення, при

цьому летальність та ампутація кінцівок складають, відповідно, 13,5 та 21,5 % [12]. Красномовним підтвердженням актуальності проблеми є те, що протягом п'ятирічного спостереження за цією категорією хворих при відсутності адекватного лікування вдається зберегти нижні кінцівки лише у 30 % хворих, у 52 % виконуються ампутації ураженої кінцівки, 18 % хворих вмирають від ускладнень ХКІНК [9]. При наявності такої статистики питання доцільності виконання реваскуляризуючих операцій з метою усунення явищ ХКІНК або їх зменшення до цього часу перебуває у стані дискусії. Певний відсоток незадовільних результатів не є переконливим аргументом проти виконання цих операцій. Водночас аналіз віддалених результатів операцій, спрямованих на

ліквідацію ХКІНК, вселяє певний оптимізм, що спонукає розширити показання до виконання реконструктивних операційних втручань [3, 13]. Згідно з даними другого Європейського консенсусу із хронічної ішемії нижніх кінцівок та TASK II через рік після виконання аорто-стегнового протезування функціонують близько 90 % протезів, після стегново-підколінного аутовенозного шунтування – 75 %, після стегново-гомількового шунтування аутовеною – 70 % [7, 8]. Наведені статистичні дані переконливо свідчать про доцільність активного використання реваскуляризуючих операційних втручань в умовах ХКІНК.

Мета роботи: провести аналіз ефективності операційних втручань, що виконуються у хворих в умовах хронічної критичної ішемії.

Матеріали і методи. У судинному відділенні КЗ ТОР “Тернопільська університетська лікарня за період 2007–2013 рр. прооперовано 243 хворих із облітеруючим атеросклерозом нижніх кінцівок, віком від 34 до 72 років. Розподіл хворих здійснено згідно з критеріями хронічної критичної ішемії, визначеними Міжнародним консенсусом з хронічної ішемії нижніх кінцівок (1991). З них 69 пацієнтів (28,4 %) мали ішемію кінцівки II Б ст., ішемія III А ст. була у 101 хворого (41,6 %), ішемію III Б ст. виявлено у 44 пацієнтів (18,1 %) та в 29 випадках (11,9 %) була ішемія IV ст.

Атеросклеротична оклюзія термінального відділу черевної аорти (другий тип оклюзії термінального відділу черевної аорти) за комбінованою класифікацією А. В. Покровського та О. О. Шалімова, М. Ф. Дрюка мала місце у 63 пацієнтів із ХКІНК. З них у 19 пацієнтів (30,1 %) вона локалізувалась на рівні обох загальних клубових артерій, у 27 хворих (42,9 %) – на рівні зовнішніх клубових артерій, у 11 випадках (17,5 %) на різних рівнях клубових артерій, та у 6 хворих (9,5 %) виявлено оклюзію на рівні загальної стегнової артерії. В 180 випадках діагностовано атеросклеротичну оклюзію в стегново-підколінно-гомільковому сегменті (СПГС). Згідно з класифікацією цих оклюзій за

О. С. Ніконенко (1983) (табл. 1), встановлено, що у більшості хворих (117–65 %) спостерігається оклюзія III, IV, V типів.

Для визначення об’єму операційних втручань та їх комбінації було застосовано: аорто-артеріографію на ангиографічному комплексі фірми “Siemens” (2009), визначення стану центральної та периферичної гемодинаміки за допомогою програмно-апаратного комплексу автоматизованого аналізу реокардіограм УСРГ- 01 “CARDIO” (аналізували ударний об’єм серця (УО), ударний індекс (УІ), хвилинний об’єм кровотоку (ХОК), загальний периферичний судинний опір (ЗПСО), питомий периферичний судинний опір. Ультразвукове обстеження артеріальних судин виконували за допомогою апарата Vivid 3 (“Дженерал Електрик”, США) з датчиком частотою 5–10 МГц та відповідним стандартним пакетом програмного забезпечення вказаної фірми для обстеження артеріальної системи. За допомогою дуплексного сканування у В-режимі артерій аорто-стегново-підколінно-гомількового сегмента отримували дані про товщину, форму, структуру, діаметр просвіту артерії на рівні стенотичної та післястенотичної ділянки, протяжність атеросклеротичного ураження. Якісну оцінку кровотоку отримували при кольоровому доплерівському режимі, кількісну – спектральному. Зокрема, у спектральному режимі визначали: пікову систолічну швидкість (V_{ps} – peak systolic velocity), максимальну кінцеву діастолічну швидкість (V_{ed} – end diastolic velocity), систолічно-діастолічне відношення (S/D), RI – індекс периферичного опору, IP – індекс пульсації, V_{vol} – об’ємну швидкість.

З метою відновлення кровотоку у хворих з атеросклеротичною оклюзією термінального відділу черевної аорти другого типу були виконані: (табл. 2) біклубове біфеморальне алопротезування із включенням у кровообіг внутрішніх клубових артерій (14 пацієнтів), аорто-стегнове біфуркаційне алопротезування (19 хворих), аорто-стегнове лінійне алошунтування (24 пацієнти), із них у 10 хворих у протез була імплантована внутрішня клубова артерія та в 6 випадках виконано ендартеректомію із за-

Таблиця 1. Розподіл хворих за локалізацією атеросклеротичних оклюзій в стегново-підколінно-гомільковому сегменті при ХКІНК

Рівень оклюзії	Кількість спостережень	
	абс.	%
I тип – ізольована оклюзія поверхневої стегнової артерії (ПСА)	28	15,6
II тип – оклюзія ПСА, стеноз чи оклюзія глибокої артерії стегна (ГАС)	35	19,4
III тип – поширена оклюзія ПСА, ГАС, підколінної артерії (ПА) та артерій гомілки	49	27,2
IV тип – ураження загальної стегнової артерії (ЗСА) та ПА	51	28,3
V тип – оклюзія ПА та артерій гомілки	17	9,5
Всього	180	100

гальної клубової артерії, гирла та стовбура внутрішньої клубової артерії. У 11 випадках при поєднанні оклюзії аорто-стегнового сегмента з оклюзією в стегно-підколінному сегменті вищезгадані операції доповнювали реваскуляризуючими операціями відповідно до рівня оклюзій. Реваскуляризацію в аорто-клубово-стегновому сегменті на тлі ХКІНК виконували у хворих із еукінетичним та гіпокінетичним типами центральної гемодинаміки із переважанням симпатичного компонента і при замикаючому типі колатеральної системи [2].

Показаннями для відновлення кровотоку у стегново-підколінно-гомільковому сегменті (оклюзія ІІІ типу) були: еукінетичний або гіпокінетичний тип центральної гемодинаміки, переважання парасимпатичного компонента вегетативної нервової системи, показники ультразвукової діагностики на рівні початкового сегмента низхідної артерії коліна (НАК) не нижче від $V_{ps} - 44,3$ см/с, $V_{ed} - 8,3$ см/с, $IP - 6,6$ ум. од, $V_{vol} - 26$ мл/хв, дані артеріографії

доводять прохідність НАК та артерій гомілки, периферичний тип колатеральної системи [1, 2, 4].

Для ліквідації ХКІНК у хворих І та ІІ типів оклюзій у стегново-підколінно-гомільковому сегменті застосовані реконструктивні операції, що були спрямовані на пряму реваскуляризацію кінцівки (табл. 3).

Зокрема, виконано: 34 ендартеректомії з аутовенозною пластикою, в окремих випадках вона була доповнена поперековою симпатектомією (ПС) (19), стегно-стегнове алошунтування із профундопластиком (ПФП) (22 пацієнти), у 14 випадках стегно-стегнове алошунтування доповнене ПФП та ПС. Також виконано стегно-стегнове аутовенозне шунтування + ПФП (33 хворих) та стегно-стегнове аутовенозне шунтування + ПФП і ПС (17 випадків).

Для ліквідації або зменшення проявів ХКІНК у хворих із ІІІ, ІV, V типами оклюзій були застосовані комбінації прямих із непрямими методами реваскуляризації кінцівки (табл. 4).

Таблиця 2. Реконструктивні операції при оклюзії аорто-стегнового сегмента на тлі ХКІНК

Вид операційного втручання	Кількість хворих	
	абс.	%
Біклубове біфеморальне алопротезування із включенням у кровообіг внутрішніх клубових артерій	14	22,2
Аорто-стегнове біфуркаційне алопротезування	19	30,2
Аорто-стегнове лінійне алошунтування	24	38,1
Ендартеректомія із загальної клубової артерії, гирла та стовбура внутрішньої клубової артерії	6	9,5
Всього	63	100

Таблиця 3. Види операційних втручань у хворих із ХКІНК при І–ІІ типі оклюзій

Вид операційного втручання	Кількість прооперованих хворих	
	абс.	%
Ендартеректомія з аутовенозною пластикою	34	24,4
Ендартеректомія з аутовенозною пластикою + ПС	19	13,7
Стегно-стегнове алошунтування із ПФП	22	15,8
Стегно-стегнове алошунтування із ПФП та ПС	14	10,2
Стегно-стегнове аутовенозне шунтування + ПФП	33	23,7
Стегно-стегнове аутовенозне шунтування + ПФП + ПС	17	12,2
Всього	139	100

Таблиця 4. Види операційних втручань у хворих із ІІІ, ІV, V типами оклюзій у стегново-підколінно-гомільковому сегменті

Вид операції	Кількість хворих	
	абс.	%
Стегно-підколінне алошунтування із вшиванням комплексу ПСА та НАК	9	22,0
Стегно-підколінне алошунтування із вшиванням ПСА	11	26,8
Стегно-тибіальне аутовенозне шунтування із боковим вшиванням у шунт ПСА	5	12,2
Стегно-тибіальне аутовенозне шунтування із боковим вшиванням у шунт ПСА та НАК	6	14,6
Ендартеректомія з ПФП та стегново-дистальне шунтування аутовеною	3	7,3
Ендартеректомія з ПФП та стегново-дистальне шунтування аутовеною + ПС	2	4,9
Анастомозування ГАК з НАК	5	12,2
Всього	41	100

Так, у 11 пацієнтів з метою реваскуляризації кінцівки була застосована комбінація – стегново-підколінне алошунтування із вшиванням у протез комплексу ПСА та НАК. Хочемо зауважити, що включення у кровообіг НАК було виконано у трьох варіантах: вшивання НАК, що була попередньо пересічена у бокову стінку шунта; вшивання у шунт комплексу ПСА – НАК (попередньо виконували ендартеректомію з ділянки ПСА та НАК; бокове вшивання у шунт ПСА на рівні відходження НАК (у вказаному сегменті попередньо виконували ендартеректомію для звільнення гирла НАК). В 14 випадках було виконано стегново-підколінне алошунтування із вшиванням ПСА, у 11 пацієнтів з метою реваскуляризації кінцівки було застосовано комбінацію стегно-тибіального аутовенозного шунтування із вшиванням у шунт ПСА чи ПСА + НАК. В інших випадках було застосовано комбінацію ендартеректомії з ПФП, доповненої стегново-дистальним шунтуванням аутовеною (3), або ендартеректомії з ПФП та стегново-дистального шунтування аутовеною + ПС. У 5 хворих реваскуляризацію кінцівки здійснено через анастомозування ГАК з НАК.

Оцінку ефективності операційних втручань, спрямованих на реваскуляризацію кінцівки в умовах ХКІНК, проводили на основі визначення якості життя пацієнта (опитувальник SF-36). Порівняння якості життя проведено у трьох групах – здорові (23 особи), група А (112 хворих, які перенесли операційне втручання, група В (106 пацієнтів, які отримували консервативне лікування). Також проведено оцінку ефективності реваскуляризуючих операцій за такими критеріями: зменшення або ліквідація больового синдрому; збільшення систолічного тиску в дистальній третині гомілки більш ніж 60 мм рт. ст.; збільшення систолічного тиску на артеріях пальців стопи більш ніж 40 мм рт. ст.; поява ознак загоєння трофічних виразок або чіткої демаркаційної лінії при “сухий” гангрені та зникнення на шкірі вогнищ мікротромбування. Результати оцінювали як добрі, якщо всі ознаки критичної ішемії були ліквідовані протягом 1–2 місяців, а систолічний тиск у вищезначених ділянках був, відповідно, вищий за 60 мм рт. ст. та 40 мм рт. ст. Результати операції вважали задовільними, коли повністю зникав больовий синдром, але процес регенерації тривав більше 2 місяців, систолічний тиск був у межах 50–60 мм рт. ст. на дистальній третині гомілки, а на пальцях стопи у межах 30–40 мм рт. ст. Незадовільні результати операцій – операція не усунула прояви ХНІНК, вони прогресували, що вимагало виконання ампутації кінцівки. Крім того, ми провели оцінку кумулятивної прохідності шунтів у тер-

міни 3, 6, 12, 24, 36 місяців у хворих II Б стадії (54 – група А), у пацієнтів із III А, III Б, IV стадією (61 – група В) та у 49 хворих (група С), у яких було застосовано комбінацію “пряма та непряма реваскуляризація кінцівки”.

Результати досліджень та їх обговорення.

Аналіз 9 показників якості життя (Physical functioning, Role Physical, Bodily pain, General Health, Vitality, Social functioning, Role Emotional, Mental Health, Change Health) свідчить про їх зменшення у групах А та В порівняно із здоровими особами. Однак через 4 тижні після операції якість життя у прооперованих хворих за всіма показниками краща, ніж у хворих, які отримували консервативну терапію. Передусім за рахунок зменшення фізичного болю, загального сприйняття здоров'я, життєздатності, ролі у соціальному житті. Через 6 місяців сума 9 показників якості здоров'я у хворих, які перенесли реваскуляризуючі операції, у 1,5 раза більша, ніж у пацієнтів, які отримували консервативну терапію. Погіршення показників хворих групи В можна пояснити довготривалим лікуванням у стаціонарних та амбулаторних умовах, повторними госпіталізаціями у зв'язку із прогресуванням ішемії кінцівки.

Аналіз результатів реваскуляризуючих операцій на аорто-стегновому сегменті свідчить про те, що через 12 місяців після їх виконання добрими були 88,2 % та 11,2 % задовільними. Слід відмітити, що поєднання шунтувальних операційних втручань із непрямими реваскуляризуючими операціями у всіх випадках дало добрі результати.

Дещо інші дані оцінки реваскуляризуючих операційних втручань після реконструкцій оклюзій в стегново-підколінно-гомілковому сегменті I та II типів уражень (реконструкція стегново-підколінного сегмента). Так, через 12 місяців, нами відмічено зменшення кількості добрих результатів та збільшення кількості задовільних результатів і появи негативних (відповідно, 63,5, 25,0, 11,5 %). Однак, якщо порівняти результати операцій, де була застосована комбінація прямих та непрямих реваскуляризуючих операцій, то відсоток добрих та задовільних результатів більший, ніж при виконанні тільки прямих реконструктивних операційних втручань (68,1 % – добрих, 27,4 % – задовільних та 9,6 % – незадовільних). Результати реваскуляризації кінцівки в стегново-дистальному сегменті значно гірші, ніж у попередніх групах хворих. Так, відсоток добрих та задовільних результатів у сумі склав 77,1 % (відповідно, 44,5 та 32,6 % при 19,2 % незадовільних результатів). Водночас з'являється певний оптимізм у застосуванні різних методик, в яких

передбачено включено у кровообіг НАК, де при однаковій кількості операцій відсоток незадовільних результатів менший. Тому, на нашу думку, додаткове включення у кровообіг НАК є перспективним напрямком лікування ХКІНК. І нарешті, оцінка результатів непрямих методів реваскуляризації кінцівки. На нашу думку, ці методи мають відповідні показання до застосування, передусім у випадках поширеної оклюзії ПСА, ГАС, ПА та артерій гомілки, хоча в ефективності вони значно поступаються перед вищезгаданими операціями. Так, загальний відсоток добрих та задовільних операцій

– 54,3 %, а негативних – 27,7 % (тобто, кожна третя операція не принесла бажаного результату, прогресування ішемії кінцівки спонукало до виконання ампутації кінцівки).

Для визначення доцільності виконання операційних втручань для ліквідації ХКІНК було проведено порівняння результатів цих операцій із загальноприйнятими методами консервативного лікування (табл. 5).

Результати порівняльної оцінки результатів лікування ХКІНК переконливо свідчать про перевагу реваскуляризуючих операційних втручань.

Таблиця 5. Порівняльна оцінка результатів лікування ХКІНК операційними та консервативними методами через 12 місяців

Метод лікування	Результати лікування					
	добрі		задовільні		незадовільні	
	абс.	%	абс.	%	абс.	%
Операційне (n=243)	88	62,9	32	22,9	20	14,2
Консервативне (n=106)	25	23,6	47	44,3	34	32,1

Так, добрі та задовільні результати у цій групі хворих складають 85,8 % при 14,2 % незадовільних. У хворих, які отримували консервативне лікування, відсоток добрих та задовільних результатів лікування значно менший – 67,9 %, разом з тим зросла кількість незадовільних результатів – 32,1 %. Незадовільним результатом є ампутація кінцівки впродовж року після початку лікування. Наведені статистичні дані переконливо свідчать про перевагу операційного лікування хворих на ХКІНК.

Проведено порівняльну оцінку кумулятивної прохідності шунтів у хворих, які перенесли реконструктивні операції при II Б ст. (група А), при III А, III Б, IV ст. (група В), та в окремої групи (С), де була застосована комбінація шунтувальних операцій із непрямую реваскуляризацією кінцівки. Аналіз даних оцінки кумулятивної прохідності шунтів свідчить про те, що найбільший термін прохідності є у хворих групи А. Так, у віддалені терміни після операцій функціонували відповідно: через 12 місяців – 88 % шунтів, через 24 місяці – 72 %, через 36 місяців – 55 %. Гірші результати відмічено у групах В та С. Після 12 місяців спостереження в групі В функціонували 59 % шунтів, в групі С – 67 %, через 24

місяці, відповідно, 42 та 51 %. Через 36 місяців кумулятивна прохідність шунтів у цих групах хворих за рахунок прогресування процесу облітерації артерій в дистальному сегменті кінцівки різко зменшується: група В – 29 %, група С – 37 %.

Висновки. 1. Реконструктивні операційні втручання мають перевагу над консервативними методами лікування ХКІНК як в плані покращення якості життя, так і за рахунок зменшення кількості ампутацій кінцівок.

2. Залежно від рівня оклюзії при ХКІНК у кровообіг слід включати внутрішню клубову артерію, глибоку та низхідну артерії стегна, враховуючи те, що згідно зі статистичними даними комбінація прямих та непрямих реваскуляризуючих операцій дає значно кращі функціональні результати.

Перспективи подальших досліджень. Для покращення результатів реваскуляризуючих операційних втручань, що виконуються на тлі ХКІНК, слід продовжувати розробку та впровадження у практику нових методів операцій, в тому числі гібридних, що доповнюються стентуванням артерій у дистальному сегменті кінцівки.

СПИСОК ЛІТЕРАТУРИ

1. Венгер І. К. Структурно-гемодинамічні аспекти атеросклеротичної оклюзії аорто-стегно-підколінного сегменту / І. К. Венгер, С. Я. Костів, П. В. Гоциньський // Вісник наукових досліджень. – 2004. – № 3. – С. 110–111.
2. Венгер І. К. Непрямі реваскуляризуючі операції в лікуванні критичної ішемії нижніх кінцівок / І. К. Венгер, П. В. Гоциньський, І. О. Крицький // Шпитальна хірургія. – 2005. – № 2. – С. 32–36.

3. Ковальчук Л. Я. Хірургія поєднаних і множинних атеросклеротичних оклюзій екстракраніальних артерій та аорто-стегового сегменту / Л. Я. Ковальчук, І. К. Венгер, С. Я. Костів. – Тернопіль : Укрмедкнига, 2005. – 150 с.

4. Ковальчук Л. Я. Хірургічні підходи до оперативного лікування поєднаної атеросклеротичної оклюзії екстракраніальних артерій та магістральних артерій нижніх кінцівок / Л. Я. Ковальчук, І. К. Венгер, П. Я. Боднар // Шпитальна хірургія. – 2007. – № 1. – С. 7–9.
5. Покровский А. В. Клиническая ангиология / А. В. Покровский. – М. : Медицина, 2004. – Т. 2. – С. 184–229.
6. Савельев В. С. Критическая ишемия нижних конечностей / В. С. Савельев, В. М. Копкин. – М. : Медицина, 1997. – 160 с.
7. Трансатлантический межобщественный согласительный документ по ведению больных с заболеванием периферических артерий (TASC – Trans-Atlantic Inter-Society Consensus) // Eur. J. Vasc. Endovasc. Surg. – 2007. – Vol. – 33.
8. European Working Group on Critical Leg Ischemia. Second European consensus document on chronic critical leg ischemia // Circ. – 1991. – 84 (IV). – P. 1–26.
9. Lambert M. A. Лечение критической ишемии нижних конечностей: где мы находимся сегодня? / М. А. Lambert, J. J. F. Belch // Ангиология. – 2014. – № 1 (64). – С. 15–18.
10. Norgren L. Inter-Society Consensus for the Management of Peripheral Arterial Disease (TASC II) / L. Norgren, W. R. Hiatt, J. A. Dormandy // J. Vasc. Surg. – 2007. – Vol. 45.
11. Novo S. Critical limb ischemia: definition and natural history / S. Novo, G. Coppola, G. Milio // Curr. Drug Targets Cardiovasc. Haematol. Disord. – 2004. – Vol. 4, № 3. – P. 219–225.
12. The Vascular Surgical Society of Great Britain and Ireland. Critical limb ischaemia: management and outcome. Report of a national survey // Eur. J. Vasc. Endovasc. Surg. – 1995. – № 10. – P. 108–113.
13. Vinit N. Critical limb ischemia / N. Vinit, E. Melissa // Journal of Vascular Surgery. – 2010. – Vol. 51, № 1. – P. 230–241.

Отримано 05.09.14

© Л. Я. КОВАЛЬЧУК, І. К. ВЕНГЕР, А. Р. ВАЙДА, С. Я. КОСТИВ

ДВНЗ "Тернопільський державний медичний університет імені І. Я. Горбачевського"

Превентивна реконструкція дистального анастомозу аорто/клубово-стегнового алошунта/протеза у віддаленому післяопераційному періоді

L. YA. KOVALCHUK, I. K. VENHER, A. R. VAIDA, S. YA. KOSTIV

SHEI "Ternopil State Medical University by I. Ya. Horbachevsky"

PREVENTIVE RECONSTRUCTION OF DISTAL ANASTOMOSIS OF THE AORTA-ILIAC-FEMORAL ALOSHUNTA/PROSTHESIS IN DISTANT POSTOPERATIVE PERIOD

Відновні операційні втручання на артеріальному руслі нижньої кінцівки у віддаленому післяопераційному періоді у пацієнтів, які перенесли реконструкцію аорто-стегнового сегмента, слід проводити при наростанні ішемії нижньої кінцівки. У 22 спостереженнях проведено реконструкцію стенозованого одного з дистальних анастомозів аорто/клубово-стегнового алошунта. У п'яти спостереженнях при функціонуючому дистальному анастомозі аорто/клубово-стегнового алошунта в умовах атеросклеротичної оклюзії стегно-підколінного сегмента здійснено стегнодистальне аутовенозне шунтування.

Restorative surgery on distant artery of the lower extremity in postoperative period in patients undergoing reconstruction of the aorto-femoral segment should be conducted with an increase in lower limb ischemia. In 22 observations reconstruction stenosis of distal anastomoses aorto/iliac-femoral prosthesis performed. In five observations at the distal anastomosis functioning aorto/iliac-femoral alosunta in terms of atherosclerotic occlusion of the thigh and hamstring segment made distal femur autovenous bypass surgery.

Постановка проблеми і аналіз останніх досліджень та публікацій. Різні варіанти атеросклеротичної оклюзії аорто-клубово-стегнового сегмента складають 22,6–31,2 % серед спостережень із атеросклеротичним ураженням артеріального русла нижніх кінцівок [8]. Проведення реконструктивних операцій при вказаній локалізації атеросклеротичного процесу зумовило зростання числа пацієнтів з ускладненням, пов'язаним з порушенням функції алотрансплантата. Однією з причин пізнього тромбозу алопротеза/шунта є стеноз дистального анастомозу або ж стеноз/оклюзія шляхів відтоку [4]. Ряд робіт [3] присвячено розробці методів, основною метою яких є попередження процесу стенозування анастомозу та тромбозу сегмента реконструкції. Однак частота повторних реконструкцій з приводу пізнього тромбозу аорто/клубово-стегнового алопротеза в останні роки зросла на 12 % і складає до 24 % від усіх первинних операцій [1, 7]. Складні, нестандартні вони виконуються з приводу рецидиву критичної ішемії нижніх кінцівок [2]. Повторні хірургічні втручання в умовах хронічної критичної ішемії нижніх кінцівок супроводжуються розвитком ускладнень, серед яких має місце реперфузійний синдром, тромбоз сегмента реконструкції та інфек-

ція зони операційних маніпуляцій [5, 6]. Наведених ускладнень можна уникнути або ж значно знизити частоту їх розвитку при проведенні превентивних операційних втручань в умовах функціонуючого, але скомпрометованого кровотоку [9].

Мета роботи: покращити віддалену прохідність аорто-біфеморальних, клубово-стегнових протезів/шунтів у хворих, оперованих з приводу хронічної критичної ішемії нижніх кінцівок, шляхом проведення реконструкції дистального анастомозу при наростанні хронічної ішемії нижньої кінцівки.

Матеріали і методи. У роботі проаналізовано обстеження та лікування 27 пацієнтів, яким було виконано превентивну операцію після раніше проведеної реконструкції аорто-стегнової зони з приводу ХКІНК. Пацієнти чоловічої статі були у віці 54–66 років. Всі оперовані від 2,9 до 5,4 року до моменту госпіталізації у судинне відділення. Аорто-біфеморальне алошунтування/протезування проведено у 20 спостереженнях, у 6 – одностороннє аорто/клубово-стегнове алошунтування. В одному спостереженні здійснено аорто-біфеморальне протезування з приводу інфраренальної аневризми (табл. 1).

Таблиця 1. Первинні реконструкції аорто-стегнової зони

Вид реконструкції	Кількість	
Біфуркаційне аорто-стегнове шунтування	19	70,4 %
Біфуркаційне аорто-стегнове протезування	2	7,4 %
Однобічне аорто-стегнове шунтування	1	3,7 %
Клубово-стегнові реконструкції	5	18,5 %
Всього	27	100 %

При госпіталізації пацієнти відмічали посилення ішемії нижньої кінцівки, що проявлялась у появі переміжного болю при ходьбі на відстань у середньому до 150 м, у двох появу нічного болю, постійне відчуття холоду та блідість шкірних покривів гомілки і ступні, а в окремих осіб запустіння підшкірних вен гомілки. Наведена симптоматика відповідала II В–III А ст. ішемії за класифікацією О. В. Покровського і почала тривожити пацієнтів за 4,0–7,5 місяців до госпіталізації.

У 12 (44,4 %) пацієнтів стеноз одного з дистальних анастомозів аорто-біфеморального алошунта/протеза сформувався протягом перших 2,5 років після операції. В основі стенозування анастомозу та прилеглих до нього артеріальних сегментів лежать гіперпластичні процеси в медіоінтимальному прошарку судинної стінки. Їх активність перебуває в прямій залежності від рівня системної запальної відповіді. Будь-які хірургічні маніпуляції в ділянці анастомозу сприяють активації гіперплазії і тим самим пришвидшують стенозування анастомозу. У 10 (37,0 %) хворих стеноз був діагностований протягом 3–5,5 років після первинного хірургічного втручання. Стенозування анастомозу у вказаній групі пацієнтів відбувалося за рахунок прогресування атеросклеротичного процесу. В 5 (18,5 %) спостереженнях діагностовано стенотично-оклюзійний процес атеросклеротичного характеру стегно-підколінного сегмента – шляхи відтоку (табл. 2).

Для діагностики характеру ураження артеріального русла й особливостей гемодинамічних порушень застосовували показники ультразвукової доплерографії, дуплексного сканування, рентгеноконтрастної цифрової ангиографії.

В ході обстеження в 22 пацієнтів було встановлено, що процес, який привів до наростання ішемії нижньої кінцівки, локалізувався в дистальному ана-

стомозі аорто/клубово-стегнового алошунта. У 4 спостереженнях із вказаної групи діагностовано стенозувальний процес контралатерального дистального анастомозу, що не досягав критичного рівня і не викликав симптоматики посилення ішемії нижньої кінцівки. Встановлено, що стеноз дистального анастомозу аорто/клубово-стегнового алошунта був на рівні 62 % і вище, а в двох із спостережень сягав 79 %. У 10 спостереженнях стенотичний процес посилювався за рахунок стенозу атеросклеротичного характеру біфуркації стегнових артерій, глибокої артерії стегна до відходження перфорантних гілок II порядку.

Результати досліджень та їх обговорення.

В нашому дослідженні найбільш часто превентивне хірургічне втручання було спрямоване на реконструкцію одного з дистальних анастомозів аорто/клубового алопротеза/шунта – у 22 (81,4 %) хворих і тільки на реконструкцію шляхів відтоку – у 5 (18,5 %) пацієнтів.

У 12 спостереженнях резекцію дистального анастомозу і будь-які хірургічні маніпуляції з ним не проводили. Здійснювали пересічення бранші алопротеза і блокування ретроградного кровотоку по анастомозу. Наступним етапом виконували забір великої підшкірної вени на достатньому протязі, а в ряді спостережень і на контралатеральній нижній кінцівці. Останнє вимагається обставинами – наявність критичного стенозу/оклюзії стегно-підколінного сегмента. Надалі дистальний анастомоз одного з аутовенозних шунтів формується із прохідною термінальною частиною поверхневої стегнової або підколінної артерії і проводиться вздовж судинного пучка до верхньої третини стегна. Інша аутовена анастомозується з дистальним відділом глибокої артерії стегна. Проксимальні сегменти обох аутовенозних шунтів розсікаються повздовж

Таблиця 2. Причини, що сприяли наростанню ішемії нижньої кінцівки

Причина	Кількість	
Стеноз ДА	12	44,5 %
Стеноз ДА + атеросклеротичний біфуркації загальної стегнової артерії	10	37,3 %
Всього	22	81,5 %
Атеросклеротичний стеноз/оклюзія шляхів відтоку	5	18,5 %
Всього	27	100 %

по передньо-внутрішній поверхні довжиною до 16–20 мм. Розсічені краї аутовен зшиваються безперервним обвивним швом атравматичною поліпропіленовою ниткою 5/0, в результаті чого формується біфуркація. Остання анастомозується із пересіченою браншею аорто/клубово-стегнового алопротеза (рис. 1).

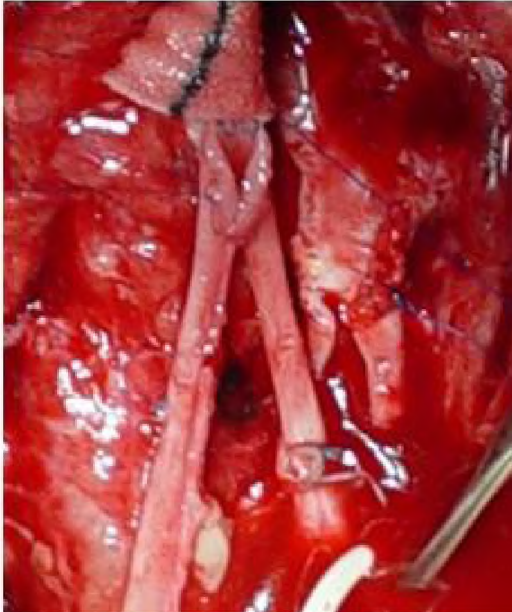

Рис. 1. Формування співвуста аутовенозних шунтів та протеза.

У двох спостереженнях вказаної групи пацієнтів за відсутністю аутовени використали алопротез № 6. У його проксимальний сегмент, розсічений по передньо-внутрішній поверхні, анастомозували із розсіченою повздовж проксимальним сегментом аутовени, що анастомозована з глибокою артерією стегна. Надалі сформована комбінована біфуркація анастомозується із кінцевим сегментом бранші аорто/клубово-стегнового шунта за типом “кінець в кінець”.

Реконструкцію стенозованого дистального анастомозу аорто/клубово-стегнового алошунта з оклюзованою глибокою артерією стегна і стенозованою атеросклеротичним процесом поверхневою стегною артерією виконали у 10 пацієнтів. Операційні маніпуляції розпочинали з пересічення бранші аорто/клубово-стегнового алошунта вище верхнього краю анастомозу. Надалі формували дистальний анастомоз аутовени із прохідним сегментом поверхневої стегнової артерії, а проксимальний – з пересіченим алошунтом за типом “кінець в кінець”. Наступним етапом операційного втручання було формування аутовенозного шунта між глибокою артерією стегна на рівні перфорантних гілок

II порядку та аутовеною стегно-підколінного шунта. Потрібно вказати, що пересічення гирла глибокої артерії стегна не проводили задля збереження кровотоку по латеральній артерії, що огинає стегнову кістку. Відповідно до вказаного анастомоз із аутовеною та глибокою артерією стегна формувався за методом “кінець реверсованої вени в бік глибокою артерією стегна”. Таким чином здійснено включення у кровотік обох стегнових артерій шляхом дисталізації їх біфуркації.

В 5 спостереженнях діагностовано атеросклеротичну оклюзію стегно-підколінного сегмента при функціонуючому дистальному анастомозі аорто/клубово-стегнового алошунта. Функціонування анастомозу забезпечувала прохідна стенозована атеросклеротичним процесом глибока артерія стегна. Але кровопостачання нижньої кінцівки за рахунок тільки глибокої артерії стегна виявилось недостатнім, що проявлялось наростанням ішемії нижньої кінцівки. Було встановлено, що це відбувалось за рахунок атеросклеротичної оклюзії стегно-підколінного сегмента артеріального русла нижньої кінцівки. Операційне втручання полягало у проведенні стегно-підколінного шунтування. У всіх спостереженнях дистальний анастомоз аутовенозного шунта формували нижче колінної щілини. В одному із спостережень проксимальний анастомоз формували із дистальним сегментом аорто-стегнового алошунта, зона дистального анастомозу, в інших – із поверхневою стегною артерією, проксимальніше дистального анастомозу аорто-стегнового алошунта. Причому у вказаних спостереженнях проксимальний анастомоз формувався шляхом вшивання аутовени/протеза в кінець пересіченої дистальніше проксимального анастомозу аорто-стегнового алошунта поверхневої стегнової артерії. При стенозі глибокої артерії стегна більше 50 % (2 спостереження) проводили її шунтування із стегно-підколінним трансплантатом.

Висновки. Представлені повторні операційні втручання у віддаленому післяопераційному періоді у пацієнтів з реконструкцією аорто-стегнового сегмента в умовах хронічної ішемії ПВ–ША ст. однієї з нижніх кінцівок дали можливість попередити розвиток критичної ішемії нижньої кінцівки і формування пізнього тромбозу бранші аорто/клубово-стегнового алошунта. Наведені дослідження вказують, що слід спрямувати дослідження на вивчення умов та причин розвитку стенозуючого процесу в місцях анастомозування судин та причин прогресування атеросклеротичного процесу в умовах корегуальної протисклеротичної терапії.

СПИСОК ЛІТЕРАТУРИ

1. Late reoperations after surgical and endovascular lower limb revascularisation / P. Desgranges, J. Cron, E. Allaire [et al.] // *Eur. J. Vasc. Endovasc. Surg.* – 2002. – Vol. 23, № 1. – P. 44–48.
2. Венгер І. К. Критична ішемія у віддаленому періоді після багаторівневої реконструкції атеросклеротичної оклюзії термінального сегмента черевної аорти та магістральних артерій нижніх кінцівок / І. К. Венгер, А. Р. Вайда, О. Р. Адарбех // *Шпитальна хірургія.* – 2008. – № 4. – С. 83–85.
3. Жук Р. А. Сучасні принципи хірургічного лікування пізніх тромбозів аорто-стегнових протезів : автореф. дис. на здобуття наук. ступеня канд. мед. наук. – 2004.
4. Кобза І. І. Реваскуляризація критично ішемізованих кінцівок у хворих з мультифокальними ураженнями артерій / І. І. Кобза. – Львів : НВП “Мета”, 1997. – 247 с.
5. Ковальчук Л. Я. Хірургія поєднаних і множинних атеросклеротичних оклюзій екстракраніальних артерій та аорто-стегнового сегменту / Л. Я. Ковальчук, І. К. Венгер, С. Я. Костів. – Тернопіль : ТДМУ “Укрмедкнига”, 2005.
6. Костів С. Я. Корекція реперфузійного синдрому при хірургічному лікуванні пацієнтів із атеросклеротичною оклюзією аорто-клубово-стегнового сегменту / С. Я. Костів // *Шпитальна хірургія.* – 2006. – № 1. – С. 36–40.
7. Повторные реконструктивные операции у больных облитерирующим атеросклерозом / А. С. Никоненко, А. В. Губка, Л. П. Карнаух [и др.] // *Матеріали ХІХ З’їзду хірургів України.* – Харків. – 2000. – С. 216–217.
8. Русин В. І. Повторні оперативні втручання в стегново-підколінно-гомільковому сегменті при облітеруючих захворюваннях артерій нижніх кінцівок : монографія / В. І. Русин, В. В. Корсак, І. Й. Пічкач. – Ужгород : Вета-Закарпаття, 2006. – 248 с.
9. Пшеничний В. Н. Роль двухуровневых инфраингвинальных реконструкций в лечении хронической критической ишемии нижних конечностей / В. Н. Пшеничный // *Серце і судини.* – 2012. – № 2. – С. 50–56.

Отримано 25.09.14

УДК 616-0.35.23+616.134.3.2-007.64:616-089.7

© Л. Я. КОВАЛЬЧУК, І. К. ВЕНГЕР, С. Я. КОСТИВ

ДВНЗ "Тернопільський державний медичний університет імені І. Я. Горбачевського"

Хірургічна профілактика ТЕЛА в умовах післяопераційних тромбозів в системі нижньої порожнистої вени

L. YA. KOVALCHUK, I. K. VENHER, S. YA. KOSTIV

SHEI "Ternopil State Medical University by I. Ya. Horbachevsky"

SURGICAL PREVENTION OF POSTOPERATIVE PULMONARY EMBOLISM UNDER THROMBOSIS IN THE SYSTEM OF INFERIOR VENA CAVA

У роботі представлено ультразвукові характеристики післяопераційних емболонебезпечних тромбозів у системі нижньої порожнистої вени. Розглянуто особливості активної хірургічної тактики при післяопераційних венозних тромбозах у системі нижньої порожнистої вени з метою попередження тромбоемболії легеневої артерії.

In the article presents ultrasonic characteristics of postoperative embolodangerous thrombosis in the system of inferior vena cava. The features of active surgical tactics in postoperative venous thrombosis in the system of inferior vena cava to prevent pulmonary embolism.

Постановка проблеми і аналіз останніх досліджень та публікацій. Тромботичний процес у басейні нижньої порожнистої вени – захворювання, яке загрожує розвитком тромбоемболії легеневої артерії (ТЕЛА), летальність при якій досягає 30 % [10]. Велика частка виникнення післяопераційного тромбозу вен системи нижньої порожнистої вени та тромбоемболії системи легеневої артерії значною мірою пов'язана із хірургічними втручаннями на органах черевної, грудної порожнин та ортопедичними операційними втручаннями [1, 2]. Частота розвитку післяопераційних тромбозів у пацієнтів хірургічних стаціонарів складає 28–33 % [8].

Згідно з даними Гуч А. А. і співавт. (2006), Гапон А. А. і співавт. (2003), Gillet J. L. і співавт. (2002), післяопераційний тромбофлебіт підшкірних вен як ускладнення післяопераційного періоду реєструється причиною ТЕЛА у 0,5–12,5 % [6, 7, 4], а летальність у даної групи пацієнтів складає близько 5 % [4]. Одночасний розвиток у післяопераційному періоді поверхневого тромбофлебіту підшкірних вен та тромбозу глибоких вен на одній нижній кінцівці діагностується у 10–15 % спостережень [9, 2]. Тромботичний процес при тромбофлебіті підшкірних вен поширюється на глибокі вени нижніх кінцівок у 12 % спостережень через співустя, а у 2 % випадків – через перфорантні вени [11].

Ряд дослідників вказує, що причиною ТЕЛА є емболонебезпечні венозні тромбози глибокого венозного русла системи нижньої порожнистої вени [3]. Інші автори вказують на те, що частота розвитку ТЕЛА при локалізації тромботичного процесу у клубовому та стегновому сегменті венозної системи достовірно не відрізняється у випадках флотуючих і нефлотуючих тромбів [5].

Мета роботи: на основі клінічних та ультразвукових характеристик тромботичного процесу в системі нижньої порожнистої вени у післяопераційному періоді розробити тактичні підходи до діагностики та лікувальної тактики венозного тромбозу з метою попередження ТЕЛА.

Матеріали і методи. У роботу включено результати обстеження та лікування 624 пацієнтів, які перебували на стаціонарному лікуванні у хірургічних відділеннях КЗ ТОР "Тернопільська університетська лікарня" з 2011 до 2014 р. У 149 (23,87 %) хворих перебіг післяопераційного періоду ускладнився тромбозом у системі нижньої порожнистої вени. Діагноз венозного тромбозу поверхневих та глибоких вен ґрунтувався на клінічному обстеженні та інструментальних методах дослідження хворих. Ультразвукове сканування виконано на апараті ALOKA SSD 2000 у горизонтальному положенні із застосуванням лінійного та конвексного датчика.

Результати досліджень та їх обговорення. У післяопераційному періоді тромбоз глибоких вен системи нижньої порожнистої вени було діагностовано у 114 (76,51 %) пацієнтів, а варикотромбофлебіт – у 35 (23,48 %) хворих.

За структурою операційних втручань, після яких діагностовано тромботичний процес у венозній системі, було встановлено такий розподіл: 47 (31,54 %) пацієнтів після протезування кульшового суглоба, 43 (28,86 %) хворих після аденомектомії, 32 (21,48 %) пацієнти після операцій на товстому кишечнику з приводу пухлинних захворювань, 27 (18,12 %) хворих після герніопластики з використанням алопластичного матеріалу із приводу післяопераційних вентральних гриж.

Найчастіше появу симптомів тромботичного ураження у післяопераційному періоді діагностовано на 2–3-тю доби післяопераційного періоду – 84 (56,38 %) хворих, у 29 (19,46 %) випадках дані симптоми встановлено на 4-ту добу після операції та у 36 (24,16 %) – на 5–6-ту добу перебігу захворювання. Слід відмітити, що клінічні ознаки варикотромбофлебіту спостережено у більшості на 3–4-ту добу післяопераційного періоду.

Ультразвуковими критеріями емболонебезпечного тромбу вважали: тромб із флотуючою верхівкою понад 4 см; параболічну форму верхівки флотуючого тромбу; нерівний контур верхівки тромбу; гіпо- або гетерогенну структуру тромбу; високу рухомість тромботичних мас дистальної частини тромбу під час проведення УЗДГ обстеження.

При цьому встановлено зростання індексу еластичності венозної стінки більше 1,4 та наявність субкомпенсованого рефлюксу на рівні загальної стегнової вени.

За вказаними ультразвуковими критеріями емболонебезпечний флотуючий тромб було діагностовано у 36 спостереженнях. У більшості (31 випадок) флотуючі тромби локалізувались на рівні бокової притоки венозної системи. Так, на рівні внутрішньої клубової вени флотуюча частина тромбу локалізувалась у 2 хворих, на рівні глибокої вени

стегна – у 20 пацієнтів, на рівні впадання суральних вен – у 9 хворих.

У ряді випадків, при діагностуванні оклюзійного тромбу в системі глибоких вен басейну нижньої порожнистої вени, останній вважали емболонебезпечним при таких ультразвукових характеристиках: нерівний контур верхівки тромбу, гетерогенна структура тромботичних мас та підвищена рухомість останніх при проведенні ультразвукового обстеження у пацієнтів із оклюзійним венозним тромбозом (8 хворих). При цьому індекс еластичності венозної стінки був вищим за 1,4 при наявності суб- та некомпенсованого рефлюксу по стегнової вени. У 6 випадках локалізація оклюзійного емболонебезпечного тромбу встановлена на рівні стегнової вени, а у 2 випадках – на рівні зовнішньої клубової вени.

Ультразвуковими ознаками неембологенного тромбу в системі нижньої порожнистої вени (70 пацієнтів) вважали: рівну поверхню верхівки тромбу, гіперехогенну структуру тромбу, гіперехогенну структуру тромбу та низьку рухомість тромботичних мас.

Локалізацію емболонебезпечного тромботичного процесу представлено в таблиці 1.

Ультразвуковими критеріями тромботичного процесу в системі поверхневих вен нижніх кінцівок служили такі параметри: відсутність реакції на стиснення судини датчиком, відсутність реакції на діагностичні проби, гіпер-, гіпо- та гетерогенні тромботичні маси в просвіті вени та збільшення діаметра вени, потовщення й ущільнення стінки вени, ущільнення і нерухомість стулок клапанів вени. Флотуюча частина тромботичних мас визначалась як гіперехогенна структура неоднорідної консистенції, що здійснює коливальні рухи в просвіті вени та омивається кровотоком.

Серед пацієнтів із варикотромбофлебітом (35 хворих) наявність флотуючого тромбу відмітили у 6 осіб (17,14 %): у 4 хворих процес поширювався через сафено-фemorальне співустя у загальну стегнову вену, а у 2 пацієнтів – через сафено-поплітальне співустя у підколінну вену. В інших хворих із

Таблиця 1. Локалізація тромботичного процесу

Рівень локалізації		Кількість випадків	
		N	%
Нижня порожниста вена		2	4,55
Зовнішня клубова вена		3	6,82
Загальна стегнова вена		21	42,73
Поверхнева стегнова вена	Флотуючий емболонебезпечний	5	18,18
	Оклюзійний емболонебезпечний	3	
Підколінна вена	Флотуючий емболонебезпечний	6	22,73
	Оклюзійний емболонебезпечний	4	

варикотромбофлебітом (29 хворих (82,85 %) встановлено оклюзійний тип тромботичного процесу в поверхневій венозній системі: 26 випадків у басейні великої підшкірної вени та 3 випадки – в басейні малої підшкірної вени. Поширення тромботичного процесу із поверхневих на комунікантні вени (перфорантні вени Коккета) зареєстрували у 4 (11,43 %) хворих з варикотромбофлебітом.

Усі хворі з ознаками емболонебезпечного венозного тромбозу в глибокій венозній системі підлягали проведенню операційного втручання, що спрямоване на попередження розвитку ТЕЛА.

Хворі при локалізації флотуючої частини тромбу на рівні нижньої порожнистої вени оперовані з лапаротомного та стегнового доступів. Після каватомії передньої поверхні інфраренального сегмента НПВ і видалення флотуючої частини тромбу проводили катетерну тромбектомію ілеофemorального тромбу із стегового доступу. Операцію завершували неповною апаратною каваплекцією під нирковими венами.

Пацієнтам при локалізації тромботичного процесу на рівні зовнішньої клубової вени (5 випадків) було проведено дезобструкцію венозного русла, що включала використання методики із застосуванням двобалонного зонда з метою попередження міграції тромботичних мас у контралатеральну венозну систему та наступним проведенням тромболізу.

Пацієнтам при локалізації тромботичного процесу на рівні стегна та більш дистальною локалізацією проводили видалення флотуючої частини з тромбу з подальшим встановленням зонтоподібного тромбовловлювача на рівні зовнішньої клубової вени із наступним проведенням тромболізу.

При діагностуванні флотації тромбу, що поширювався через сафено-фemorальне та сафено-поплітеальні співвуста (6 хворих) виконували тромбектомію флотуючої частини тромбу та наступну сафенектомію в системі великої або малої підшкірної вени. В інших хворих з варикотромбофлебітом проводили видалення великої або малої підшкірних вен. При поширенні тромботичного процесу на комунікантні вени проводили екстирпацію останніх.

Висновки. 1. Розвиток післяопераційного тромботичного процесу в басейні нижньої порожнистої вени діагностовано у 149 (23,87 %) хворих. При цьому тромботичне ураження глибокої венозної системи виявлено у 114 (76,51 %) пацієнтів, а поверхневої венозної системи – у 35 (23,48 %) хворих.

2. Застосування активної хірургічної тактики у пацієнтів із післяопераційним венозним емболонебезпечним флотуючим та емболонебезпечним оклюзійним тромбозом дозволяє попередити розвиток епізодів тромбоемболії легеневої артерії та покращити результати операційного лікування пацієнтів із хірургічною патологією.

СПИСОК ЛІТЕРАТУРИ

1. The radiological investigation of suspected lower limb deep vein thrombosis / W. F. Baker Jr, P. R. Burn, D. M. Blunt [et al.] // Clin Radiol. – Vol. 52, № 8. – P. 625–658.
2. Occult deep venous thrombosis complicating superficial thrombophlebitis / R. M. Blumenberg, E. Barton, M. L. Gelfand [et al.] // J. Vasc. Surg. – 1998. – Vol. 27, № 2. – P. 338–343.
3. Decousus H. Superficial venous thrombosis and venous thromboembolism: a large, prospective epidemiologic study / H. Decousus, I. Quere. – 2010. – Vol. 152(4). – P. 218–224.
4. Gillet J. L. Tromboembolic recurrence after superficial thrombophlebitis of the lower limbs / J. L. Gillet, M. Perrin, R. Cayman // J. P. – 2002. – № 2. – P. 103 – 118.
5. Partsch H. Deep vein thrombosis – diagnosis and therapy / H. Partsch // Acta Med. Austriaca. – 1999. – Vol. 26 (2). – P. 41–46.
6. Гапон А. А. Клиническая эпидемиология ТЭЛА : труды Международного хирургического конгресса, 22–25 февраля 2003 г., г. Москва / А. А. Гапон, А. Л. Овчинников. – М., 2003. – С. 173.
7. Гуч А. А. Тромбофлебит варикозно измененных вен нижних конечностей как причина тромбоемболии ветвей легочной

- артерии / А. А. Гуч, Л. М. Чернуха // Флебологическая, 2006. – С. 773.
8. Вардянян А. В. Послеоперационные венозные тромбоемболические осложнения – реальная опасность и современные методы профилактики / А. В. Вардянян // Ангиология и сосудистая хирургия. – 2008. – Т. 14, № 1. – С. 67–72.
9. Кириенко А. И. Лечение венозного тромбоза и легочной эмболии. Точка зрения хирурга / А. И. Кириенко // Клиническая фармакология и терапия. – 2001. – Т. 1, № 1. – С. 82–84.
10. Савельев В. С. Послеоперационные венозные тромбоемболические осложнения: фатальная неизбежность или контролируемая опасность? / В. С. Савельев // Хирургия. – 1999. – № 6. – С. 60–63.
11. Ультразвуковое дуплексное ангиосканирование в диагностике острого восходящего тромбофлебита поверхностных вен нижних конечностей : труды III конференции Ассоц. флебологов России, 17–19 мая 2001 г., г. Ростов-на-Дону / А. А. Матюшенко, В. В. Андрияшкин, Д. А. Сон [и др.]. – Ростов-на-Дону, 2001. – С. 224–225.

Отримано 16.09.14

УДК 616.001.17

© Г. П. КОЗИНЕЦЬ¹, О. І. ОСАДЧА², О. М. КОВАЛЕНКО³, Г. М. БОЯРСЬКА², В. М. БЛАГОДАТНИЙ¹,
В. П. ЦИГАНКОВ¹, А. О. КОВАЛЕНКО⁴, Я. В. ЗИНЕВІЧ²Національна медична академія післядипломної освіти імені П. Л. Шупика¹ДУ "Інститут гематології та трансфузіології НАМН України"²Національний медичний університет імені О. О. Богомольця³Центр термічної травми та пластичної хірургії КМКЛ № 2⁴

Оцінка клінічної ефективності препарату "Тирозур" у дітей з поверхневими і глибокими дермальними опіками

H. P. KOZYNETS¹, O. I. OSADCHA², O. M. KOVALENKO³, H. M. BOYARSKA², V. M. BLAHODATNYI¹, V. P. TSYHANKOV¹,
A. O. KOVALENKO⁴, YA. V. ZYNEVICH²National Medical Academy of Postgraduate Education by P. L. Shupyk¹SI "Institute of Haematology and Transfusiology of NAMS of Ukraine"²National Medical University by O. O. Bohomolets³Center of Thermal Trauma and Plastic Surgery KSCH № 2⁴

EVALUATION OF CLINICAL EFFICACY TIROZUR™ IN CHILDREN WITH SUPERFICIAL AND DEEP DERMAL BURNS

Дослідження препарату "Тирозур" показали, що він є ефективним засобом у місцевому лікуванні 36 дітей з дермальними опіками, добре переноситься хворими, характеризується відсутністю побічних ефектів і ускладнень, сприяє збереженню факторів місцевої антимікробної резистентності й нормативному перебігу ранового процесу.

Research of drug "Tirozur" have shown that it is effective in the topical treatment of 36 children with dermal burns, well tolerated by patients, characterized by a lack of side effects and complications, contributes to the preservation of local antimicrobial resistance factors and regulatory wound healing process.

Постановка проблеми і аналіз останніх досліджень та публікацій. Серед причин летальності в стадії гострої опікової токсемії і септико-токсемії гнійно-септичні ускладнення в поєднанні з ендогенною інтоксикацією гістіогенного і мікробного походження стійко займають провідне місце і спостерігаються у 25–30 % опечених, які перебувають на лікуванні в опікових стаціонарах, при цьому ризик раннього сепсису (на 4–5-ту добу після травми) різко зростає до 75–90 % при опіках понад 10–15 % поверхні тіла.

Відомо, що основна частина опіків у дітей – дермальні поверхневі ураження I–II ступенів, які виникають в результаті впливу гарячих рідин.

Консервативне лікування хворих з дермальними ураженнями займає одне з головних місць у системі лікування опечених, багато в чому визначаючи перебіг і результат термічної травми, розвиток інфекційних ускладнень опікової хвороби і терміни одужання. Запропоновано і застосовується безліч препаратів і засобів для місцевого ліку-

вання опікових ран, при цьому їх перелік постійно поповнюється, проте актуальність проблеми росту резистентності мікроорганізмів до антибактеріальних препаратів щодалі зростає.

Залежно від площі і глибини опікових ран, застосовуваних методів місцевого лікування та антибактеріальних засобів первинно в опікових ранах в більшості випадків розвивається грампозитивна мікрофлора (до 60–75 %), що представлена здебільшого золотистим стафілококом (36–45 %). При демаркації некрозу залежно від групи хворих і застосованих препаратів місцевого лікування зростає частота виявлення грамнегативної мікрофлори (до 60 %), основним видом якої є синьогнійна паличка (25–50 %). Подібна динаміка мікробіологічних показників відзначається поряд із тим фактом, що опікові пацієнти більш чутливі до *Pseudomonas aeruginosa*, яка локалізується не лише в ранах, а й в дихальних шляхах, сечі та крові і виявляє резистентність до таких сучасних препаратів, як карбапенеми.

Опіки II ступеня (дермальні поверхневі) належать до опіків з неповною глибиною ураження шкіри і можуть гоїтись самостійно. Проте під загрозою загибелі перебувають збережені залишки базального шару. Ці рани епітелізуються самостійно протягом 3–4 тижнів з моменту опіку. При цьому близько третини опіків II ступеня гояться, залишаючи після себе грубі патологічні рубці, які надалі потребують тривалого консервативного й операційного лікування.

Глибоким опікам найбільшою мірою притаманна загроза розвитку ускладнень як місцевого, так і загального характеру, оскільки при цьому порушуються і гуморальні ланки антимікробної резистентності. Характерною є висока стійкість висіваної із опікових ран мікрофлори до поширених антибіотиків. При цьому у міру тривалості застосування препаратів, що містять антибіотики, резистентність мікрофлори до них зростає.

Отже, наявність численних інфекційних ускладнень в сучасних вітчизняних опікових клініках при зростаючому забезпеченні широким арсеналом антисептиків, антибіотиків та антимікотичних препаратів яскраво свідчить про провідну роль факторів природної резистентності та імунологічної реактивності у рівновазі між гомеостазом опеченого та ризиком генералізації інфекційних ускладнень.

Мета роботи: визначити клінічну ефективність та переносимість препарату “Тирозур” в лікуванні дітей з поверхневими і глибокими дермальними опіками в гострому періоді опікової хвороби.

Матеріали і методи. Нами проаналізовано результати лікування 56 дітей віком від 4 до 16 років з дермальними поверхневими та глибокими опіками I–II АБ–III ст., госпіталізованими в КМКЛ № 2 у 2013–2014 рр. У всіх цих дітей опіки були окропом або гарячими рідинами на площі від 5 до 30 % поверхні тіла.

Хворих поділили на 2 групи: основну (36 хворих) і групу порівняння (20 хворих). За етіологічним фактором, віком, тяжкістю травми, площею ураження групи порівняння між собою.

1. У першу основну досліджувану групу (хворі з поверхневими дермальними опіками I–II А ступенів) були включені 20 постраждалих у віці від 4 до 16 років з загальною площею опікового ураження від 5 до 30 % поверхні тіла (в середньому $(14,4 \pm 2,2)$ %). Препарат “Тирозур – гель” застосовували для лікування опікових ран I–II А ступенів на площі від 1 до 4 % поверхні тіла. Лікування починали на 2–10 добу після травми. Тривалість лікування становила від 4 до 11 діб (в середньому $(7 \pm 1,5)$ доби).

2. У другу основну досліджувану групу (постраждалих з глибокими дермальними опіками II Б – III ступенів) були включені 16 хворих у віці від 3 до 15 років із загальною площею опікового ураження від 4

до 26 % поверхні тіла (в середньому $(14,7 \pm 3,3)$ %). При цьому площа глибокого опіку становила від 1 до 12 % поверхні тіла (в середньому $(6,1 \pm 2,9)$ %).

У 10 обпечених цієї групи препарат “Тирозур-гель” використовували після хірургічної некректомії опіків II Б ступеня. Гель застосовували при висіченні некрозу на площі від 2 до 3 % поверхні тіла (в середньому $(2,4 \pm 0,2)$ %). Лікування починали на 1–2 добу після травми, тривалість лікування становила від 5 до 14 діб (в середньому $(9,8 \pm 2,6)$ доби).

3. Групу порівняння склали 20 обпечених (10 хворих з поверхневими і 10 хворих з глибокими дермальними опіками), у яких лікування опікових ран проводили традиційним способом з використанням марлевих пов'язок з мазями на водорозчинній основі.

Методика застосування перапату “Тирозур-гель” для лікування опікових ран I–II А ступенів полягала у проведенні стандартної обробки опікових ран з використанням розчинів антисептиків. На підготовлену таким чином поверхню рани накладали марлеві серветки з нанесеним на них препаратом “Тирозур-гель”. При опіках в ділянці обличчя лікування вели відкритим (безпов'язковим) методом шаром товщиною 1–2 мм. При лікуванні глибоких опікових ран II Б ступеня після проведення хірургічної некректомії і гемостазу на ранову поверхню накладали марлеві пов'язки з препаратом “Тирозур-гель”. Пов'язки фіксували кількома турами бинта або пластиром. Перед повторною аплікацією гелю попередній шар препарату видаляли марлевими серветками з розчинами антисептиків.

Хворі діти обох груп отримували стандартну загальну терапію з приводу опікової хвороби у вигляді системних антибактеріальних препаратів, інфузійну, десенсибілізуючу і вітамінотерапію. Клінічну оцінку результатів лікування проводили на основі візуального контролю над перебігом ранового процесу, оцінки кількості та характеру виділень, кровоточивості ран, термінів переходу в іншу фазу ранового процесу, термінів епітелізації (для опіків I–II А ступенів і залишкових ран) чи готовності ран до аутодермопластики (для опіків II Б–III ступенів).

Для оцінки впливу препарату “Тирозур” на перебіг ранового процесу застосовано клінічні, мікробіологічні, цитоморфологічні та імунологічні методи досліджень у фазу запалення (на 2–3-тю добу після травми) та гранулювання (на 10–20-ту добу).

Як спеціальні методи дослідження були застосовані: НСТ-тест нейтрофільних гранулоцитів капілярної крові із зони опіку та периферичної крові як показник їх функціональної активності, метод ранових відбитків за Покровською-Штейнберг як показник перебігу ранового процесу, показники цитолітичної активності аутологічної сироватки периферичної крові та її фракцій відносно власних лейкоцитів.

Результати досліджень та їх обговорення.

Результати лікування хворих з опіками I–II А ступенів. Препарат “Тирозур-гель” у 9 хворих з опіками I–II А ступенів застосовували з марлеви-ми пов’язками, перев’язки здійснювали щоденно.

У 3 обпечених з локалізацією опіків на обличчі гель наносили на уражену поверхню 1 раз на день без пов’язки. У 5 хворих препарат “Тирозур-гель” починали застосовувати в ранні терміни після травми в першу стадію ранового процесу. Вже за 2–3 перев’язки зменшувались явища перифокального запалення. У цих хворих в ділянці опікових ран II А ступеня формувалася поверхневий некротичний струп.

Препарат “Тирозур-гель” легко видалявся з поверхні рани, що на початковому етапі навіть приводило до збільшення кількості ранового вмісту. Однак ознак посилення запалення не було відзначено. Ефективним було застосування препарату “Тирозур” в поєднанні з плівковими покриттями. Таке застосування запобігало швидкому висиханню гелю, дозволяло швидко розчинити на рані фібрин і очистити поверхню рани. При цьому при опіках II А ступеня відзначено збільшення кількості ранового вмісту, а на ранах залишався фібринозний наліт. Самі перев’язки були майже безболісні, виконували їх щодня. Надалі кількість ексудату зменшувалася, спостерігалася активна крайова й острівцева епітелізація.

При застосуванні марлевих пов’язок з препаратом “Тирозур-гель” в третій фазі ранового процесу відзначено фіксації пов’язок до рани, при цьому видалення пов’язок призводило до травмизації молодого епітелію і капілярної кровотечі, у зв’язку з чим фіксовані пов’язки залишали на рані до їх самостійної епітелізації.

Термін повної епітелізації опіків II А ступеня становив 15–23 доби після травми (в середньому $17,2 \pm 1,06$ доби).

Використання препарату “Тирозур-гель” при поверхневих дермальних опіках зменшувало зону формування некрозу та прискорювало відторгнення поверхневого некрозу на $(2,3 \pm 0,6)$ доби раніше від групи порівняння.

Тирозур гель застосовували при лікуванні хворих з глибокими опіками II Б–III ступенів (друга основна група) після хірургічної некректомії на етапі підготовки ділянок ран до аутодермопластики.

Всім обстеженим хворим з опіковими ранами II Б ступеня поведена хірургічна некректомія опікових ран з відстроченою аутодермопластикою. Після видалення нежиттєздатних тканин і гемостазу на операційні рани накладали марлеві серветки з препаратом “Тирозур-гель”, які фіксували тугою пов’язкою. На етапних перев’язках пов’язки з препаратом “Тирозур” легко і безкровно відділялися від ран.

У групі порівняння після хірургічної некректомії при застосуванні пов’язок з гіперосмолярними мазями при етапних перев’язках в 50 % випадків відзначено помірне перифокальне запалення і висихання ран з утворенням ділянок вторинного некрозу, що збільшувало час підготовки гранулюючих ран до аутодермопластики до 7–8 діб.

Тирозур-порошок використовували в більш віддалені строки, при розвитку колікваційного некрозу – на 12–14 добу, особливо в ділянці промежини і сідниць з контамінацією ран переважно грам-негативною кишковою флорою. При мікробіологічних дослідженнях на музейних штамах було визначено високу бактерицидну активність препарату “Тирозур-порошок” проти *E. Coli*.

Аутодермопластика у хворих другої основної групи була проведена в середньому на $(7,6 \pm 1,3)$ добу, а в групі порівняння – на $(12,85 \pm 1,6)$ добу після травми відповідно. У післяопераційному періоді лізису аутодермопластиків на ділянках попереднього лікування в обох групах не спостерігали.

В ході проведеної роботи показано, що препарат “Тирозур-гель” ефективний при лікуванні опіків I–II А ступенів. На тлі застосування гелю як при відкритому, так і при пов’язковому методі місцевого лікування формувалася сухий струп, рани швидше очищалися від некрозу, спостерігали активну крайову й острівцеву епітелізацію. Крім того, застосування препарату “Тирозур-гель” в ранні терміни після перенесених опіків сприяло епітелізації, та швидко зменшувало явища запалення.

Визнано ефективним використання препарату “Тирозур-гель” для місцевого лікування опікових ран II Б–III ступенів після хірургічної некректомії на етапі підготовки ран до аутодермопластики, а також тривало існуючих опікових ран.

Застосування препарату “Тирозур-гель” в основному добре переносилося хворими, в жодному випадку не спостерігали місцевопоздразнювальної дії та алергічних проявів. Відразу після його застосування відзначали зменшення больових відчуттів у дітей порівняно з контрольною групою.

Для запобігання побічному ефекту у вигляді травмизації молодого епітелію і капілярної кровотечі на перев’язках при лікуванні тирозур-гелем поверхневих опіків пов’язки залишали фіксованими до дна рани до їх самостійного відділення після епітелізації.

При цьому було ефективним використання препарату “Тирозур-гель” в поєднанні з плівковими покриттями. Таке застосування запобігало висиханню ран, дозволяло швидко очистити поверхню рани, а самі перев’язки відбувалися безболісно й атравматично. При локалізації опіків на обличчі було ефективно застосування препарату без пов’язок.

На тлі лікування з застосуванням препарату "Тирозур-гель" поверхневих опіків не відзначали гнійного запалення. Водночас в групі порівняння гнійне запалення спостерігали у 3-х пацієнтів.

Серед загальноклінічних лабораторних досліджень визначено тенденцію до зниження вмісту лейкоцитів периферичної крові стосовно вихідних значень та нормалізації лейкограм на 10–20-ту добу після травми.

Відзначено зміни характеру мікрофлори опікових ран у досліджувані строки. Первинно в посівах з опікових ран виявляли золотистий стафілокок (52%), синьогнійну паличку (27%), кишкову флору (17%), стрептокок (3%) та ін. (3%), причому ріст мікрофлори визначали у 87% досліджуваних дітей.

Визначено зниження кількісних мікробіологічних показників у досліджуваних хворих дітей стосовно вихідних значень на 10–20 добу (10^3 проти 10^4 – 10^5 мікробних тіл на 1 г).

Характер мікрофлори змінювався залежно від глибини та локалізації опікових ран і від фази ранового процесу. Поверхневі опіки контамінувались переважно коковою флорою (*St. aureus*, *St. epidermidis*), флорою, що лише в 10–15% асоціювала із грамнегативною мікрофлорою (*Ps. aeruginosa*, *Pr. vulgaris*) при наявності дермальних опіків II А ступеня. Глибокі опіки II Б–III ступеня контамінувались переважно асоціативною флорою.

При очищенні опікових ран від некротичних тканин рани контамінувались переважно коковою флорою (*St. aureus*, *St. epidermidis*). При наявності опікових ран особливих локалізацій (промежина, статеві органи, сідниці, внутрішня поверхня стегон) визначалась контамінація переважно грамнегативною мікрофлорою (*E. coli*, *E. cloacae*, *Pr. vulgaris* та ін.).

При порівнянні чутливості мікрофлори ран до антибіотиків у процесі лікування відзначено тенденцію до зниження її резистентності відповідно до вихідних значень, особливо при виявленні збудника у монокультурі, що супроводжувалось зниженням вмісту мікробних тіл в одиниці об'єму тканин.

При дослідженні ранових відбитків встановлено, що на 2–3 добу після травми тип цитогам у хворих першої основної клінічної групи визначався як дегенеративно-запальний зі значною кількістю мікрофлори, розташованої переважно позаклітинно. Клітинний вміст був представлений нейтрофільними гранулоцитами (до 94%) у стані незавершеного та спотвореного фагоцитозу. У хворих другої основної клінічної групи в ці строки дослідження тип цитогам визначався як некротично-дегенеративний, клітинний вміст був представлений нейтрофільними гранулоцитами (до 98%) та значною кількістю детриту та мікрофлори, розташованої позаклітинно. На 10 добу після травми в ранових відбитках у хворих першої та другої основних груп визначали значне

зменшення кількості мікрофлори, розташованої позаклітинно. Встановлено підвищення вмісту нейтрофільних гранулоцитів у стані завершеного фагоцитозу до 51,78%. У цитограмах клітинний склад був представлений нейтрофільними гранулоцитами (72,14%), лімфоцитами (21,71%) та моноцитами (6,15%), що відповідало запально-регенераторному типу цитогам. Надалі (на 19–21 добу) у хворих дітей другої основної групи тип цитогам характеризувався як регенераторний, визначено незначний вміст мікрофлори, яка була переважно розташована внутрішньоклітинно. Кількість нейтрофільних гранулоцитів у стані завершеного фагоцитозу сягала 67,32%. Клітинний склад цитогам характеризувався подальшим зниженням кількості нейтрофільних гранулоцитів (61,87%) та підвищенням кількості лімфоцитів (29,02%) і моноцитів (9,11%).

У хворих груп порівняння на 2–3 добу після травми склад ранових відбитків зони ураження був відповідний складу основних груп. Однак на 10 добу у хворих другої групи порівняння тип цитогам визначався як дегенеративно-запальний зі значною кількістю нейтрофільних гранулоцитів у стадії незавершеного фагоцитозу та наявністю мікрофлори, розміщеної позаклітинно. На 19–21 добу у хворих другої групи порівняння визначався запально-регенераторний тип цитогам відбитків зони термічного ураження.

При дослідженні НСТ-тесту капілярної крові із зони опіку на 2–3 добу після травми виявлено високі значення функціональної активності нейтрофільних гранулоцитів (НГ) у спонтанному тесті, які склали ($29,17 \pm 1,17$)% при зниженні значень індукованого НСТ-тесту відносно спонтанного в 5,35 рази ($p < 0,05$) (табл. 1). Спонтанний НСТ-тест є показником загального подразнення фагоцитуючих клітин, тоді як індукований ліпополісахаридом клітинної стінки *E. coli* НСТ-тест є критерієм можливості фагоцитів завершити фагоцитоз. Отримані результати свідчать про значний токсичний вплив та неспроможність фагоцитуючих клітин сформувати адекватну відповідь на антигенну стимуляцію, а також завершити фагоцитоз.

Застосування досліджуваного препарату сприяло зменшенню мікробного забруднення опікових ран, що зумовлювало зменшення антигенного навантаження на фагоцитуючі клітини в зоні рани. Це супроводжувалось оптимізацією показників НСТ-тесту, а саме зниженням показників спонтанного в 1,45 рази ($p < 0,05$) та деяким підвищенням значень індукованого (на 6,12%) відносно вихідних значень. У хворих першої групи порівняння показники індукованої НСТ-реакції на 36,5% були нижчі за референтні значення у хворих першої основної групи після застосування дослідного препарату.

Таблиця 1. Показники функціональної активності нейтрофільних гранулоцитів капілярної крові із зони опіку в НСТ-тесті у хворих першої основної і першої групи порівняння, М±m, %

Досліджувані показники	Одиниці виміру	Строки дослідження	
		до застосування препарату (2–3 доба)	після застосування (10–12 доба)
Показники НСТ-тесту у хворих першої основної групи (n=20)			
Спонтанний НСТ-тест	%	29,14±1,19	20,22±1,15*
Індукований НСТ-тест	%	5,50±0,69**	8,81±0,47**
Показники НСТ-тесту у хворих першої групи порівняння (n=10)			
Спонтанний НСТ-тест	%	29,77±1,23	26,9±1,17*
Індукований НСТ-тест	%	5,27±0,72**	6,45±0,43**

Примітка. * – p<0,05, вірогідність розходжень стосовно вихідних значень; ** – p<0,05, вірогідність розходжень стосовно показників спонтанної реакції; n – кількість хворих.

При дослідженні активності нейтрофільних гранулоцитів капілярної крові зони термічного ураження у хворих другої основної групи нами встановлено значне підвищення активності фагоцитуючих клітин у спонтанному тесті при зниженні цих показників в індукованому в 11,3 раза (p<0,05) (табл. 2). На 10–12 добу встановлено підвищення активності нейтрофільних гранулоцитів в індукованому тесті відносно вихідних значень в 1,7 раза, тоді як показники індукованої реакції у хворих другої групи порівняння незначно відрізнялися від вихідних значень та були на 40,2 % нижчі за референтні значення другої основної групи.

Нами були вивчені функціональні можливості нейтрофільних гранулоцитів периферичної крові в НСТ-тесті (табл. 3).

У результаті проведених досліджень було встановлено, що у хворих основних груп виявлено значне підвищення активності нейтрофільних гранулоцитів. При цьому застосування додаткової стимуляції ліпополісахаридом *E. coli* приводило до значного зниження цих показників.

Застосування досліджуваного препарату сприяло зменшенню токсичного навантаження на НГ та зумовлювало збереження їх функціональної активності на субкомпенсованому рівні. Разом з тим дані тенденції у хворих груп порівнянь встановлені не були.

Нами були проведені дослідження показників цитолітичної активності аутологічної сироватки крові та її фракцій відносно власних лейкоцитів (табл. 4).

Таблиця 2. Показники функціональної активності нейтрофільних гранулоцитів капілярної крові із зони опіку в НСТ-тесті у хворих другої основної і другої груп порівняння, М±m, %

Досліджувані показники	Одиниці виміру	Строки дослідження	
		до застосування препарату (2–3 доба)	після застосування (10–12 доба)
Показники НСТ-тесту у хворих другої основної групи (n=16)			
Спонтанний НСТ-тест	%	37,11±2,11	29,16±1,23*
Індукований НСТ-тест	%	3,26±0,34**	5,78±0,51**
Показники НСТ-тесту у хворих другої групи порівняння (n=10)			
Спонтанний НСТ-тест	%	39,54±2,45	37,12±2,11
Індукований НСТ-тест	%	3,12±0,41**	4,12±0,79**

Примітка. * – p<0,05, вірогідність розходжень стосовно вихідних значень; ** – p<0,05, вірогідність розходжень стосовно показників спонтанної реакції; n – кількість хворих.

Таблиця 3. Показники функціональної активності нейтрофільних гранулоцитів периферичної крові із зони опіку в НСТ-тесті у хворих першої основної і другої основної груп, М±m, % (n=36)

Досліджувані показники	Одиниці виміру	Строки дослідження		Показники групи порівняння (10–12 доба)
		до застосування препарату (2–3 доба)	після застосування (10–12 доба)	
Показники НСТ-тесту у хворих першої основної групи (n=20)				
Спонтанний НСТ-тест	%	34,78±1,55	18,67±1,63*	32,67±2,17
Індукований НСТ-тест	%	7,67±0,82**	9,45±0,72*,**	7,34±0,56**
Показники НСТ-тесту у хворих другої основної групи (n=16)				
Спонтанний НСТ-тест	%	37,22±2,07	22,34±1,45*,**	37,22±2,11
Індукований НСТ-тест	%	5,60±0,56**	6,78±0,53**	5,41±0,67**

Примітка. * – p<0,05, вірогідність розходжень стосовно вихідних значень; ** – p<0,05, вірогідність розходжень стосовно показників спонтанної реакції; n – кількість хворих.

Таблиця 4. Показники цитолітичної активності аутологічної сироватки периферичної крові у дітей досліджуваної і групи порівняння, $M \pm m$, %, (n=36)

Досліджувані показники	Одиниці виміру	Строки дослідження		Показники групи порівняння (10–12 доба) n=20
		до застосування препарату (2–3 доба)	після застосування (10–12 доба)	
Цитолітична активність аутологічної сироватки периферичної крові	%	54,22±1,22	52,34±1,42	52,98±2,15

Примітка. * – $p < 0,05$, вірогідність розходжень стосовно вихідних значень; ** – $p < 0,05$, вірогідність розходжень стосовно показників спонтанної реакції; n – кількість хворих.

Нами встановлено, що досліджуваний препарат не має токсичного впливу на лейкоцити периферичної крові.

Таким чином, застосування препарату “Тирозур-гель” зумовлює значне зменшення рівнів мікробної забрудненості опікових ран зі зниженням резистентності ранової мікрофлори до антибіотиків, що створює умови для збереження функціональної активності фагоцитуючих клітин у зоні ран на субкомпенсаторному рівні. Це, в свою чергу, сприяє зменшенню ступеня мікробної сенсibiliзації організму постраждалого та забезпечує нормативний перебіг ранового процесу. Тобто, ефективна деконтамінація опікових ран при застосуванні досліджуваного препарату визначає зниження ризику інфекційних ускладнень у хворих з опіками.

Висновки. 1. Препарат “Тирозур-гель” стимулює регенерацію, швидко зменшує явища гіперемії, зменшує ексудацію, превентує розвиток гнійного запалення, добре переноситься пацієнтами дитячого віку.

СПИСОК ЛІТЕРАТУРИ

1. Опікова травма та її наслідки : посібник для практичних лікарів / Г. П. Козинець, С. В. Слесаренко, О. Ю. Сорокіна та ін. – Дніпропетровськ : Преса України, 2008. – 224 с.
2. Методи консервативної та хірургічної реабілітації у постраждалих с наслідками опіків / Г. П. Козинець, Ю. М. Васильчук, В. Д. Пінчук та ін. – К. : СП “Інтердрук-Поліграфсервіс”, 2010. – 100 с.
3. Самойленко Г. Є. Активна хірургічна тактика в профілактиці ускладнень поширених опіків у дітей молодшого віку : автореф. дис. на здобуття наук. ступеня д-ра мед. наук: 14.01.03 / Г. Є. Самойленко. – Донецьк, 2008. – 35 с.
4. Черний В. І. Экстракорпоральная гемокоррекция и иммунный дистресс при хирургическом сепсисе – поиск оптимальной терапевтической стратегии / В. И. Черний, И. В. Земляной, В. И. Клименко // Біль, знеболювання і інтенсивна терапія. – 2008. – № 2. – С. 330–331.
5. Шано В. П. Оптимизация профилактики и лечения инфекционных осложнений у тяжелообожженных / В. П. Шано,

2. Препарат найбільш ефективний при місцевому лікуванні дітей з поверхневими опіками I–II А ступенів, дозволяє швидко сформувати поверхневі аплікаційні пов’язки.

3. При розвитку гнійного запалення доцільно застосування препарату “Тирозур-порошок”, який ефективний при коліквацийних некрозах, на ранах, контамінованих переважно грамнегативною флорою в зонах особливої локалізації.

4. Застосування препарату “Тирозур-гель” при глибоких опіках після виконання некректомії з відстроченою аутодермопластиком дозволяє адекватно підготувати рани до пластичного закриття, а також сприяє епітелізації залишкових ран.

5. Дослідження препарату “Тирозур-гель” показали, що він є ефективним засобом в місцевому лікуванні постраждалих дітей з поверхневими та глибокими опіками, добре переноситься хворими, характеризується відсутністю побічних ефектів і ускладнень, сприяє збереженню факторів місцевої антимікробної резистентності й оптимальному перебігу ранового процесу.

- Ю. В. Заяц, Г. А. Сыроватка // Вестник неотложной и восстановительной медицины. – 2003. – Т. 4, № 3. – С. 448–450.
6. Исследование первичных гнойных очагов у больных сепсисом, а также некоторые вопросы микробной резистентности / С. Д. Шаповал, И. Л. Савон, М. В. Сазанов и др. // Инфекції в практиці клініциста. Антибактеріальна та антивірусна терапія на догоспітальному та госпітальному етапах. – X., 2008. – С. 369–370.
7. Шаповал С. Д. Характеристика первинного гнійного осередку у хворих на сепсис при гнійно-запальних захворюваннях м’яких тканин / С. Д. Шаповал, И. Л. Савон, М. В. Сазанов [та ін.] // Сучасні медичні технології. – 2009. – № 4. – С. 54–55.
8. Солопенко В. В. Хирургическое лечение обширных дермальных ожогов у пострадавших в результате шахтных аварий / В. В. Солопенко, В. М. Носенко // Медико-социальные проблемы семьи – 2014. – Т. 19, № 1.
9. Escharectomy and allografting during shock stage reduces insulin resistance induced by major burn / X. I. Chen, Z. F. Xia, H. F. Wei [et al.] // J. Burn Care Res. – 2011. – Vol. 32, № 3. – P. 59–66.

Отримано 26.09.14

УДК 616.89-02-089.001 - 616.366-089

© М. М. АКБАРОВ¹, З. Б. КУРБАНИЯЗОВ², К. Э. РАХМАНОВ²Республиканский специализированный центр хирургии им. акад. В. Вахидова¹, Республика Узбекистан
Самаркандский государственный медицинский институт², Республика Узбекистан

Совершенствование хирургического лечения больных со “свежими” повреждениями магистральных желчных протоков

M. M. AKBAROV¹, Z. B. KURBANIAZOV², K. E. RAKHMANOV²Republican Specialized Surgery Center by acad. V. Vakhidov¹, Uzbekistan Republik
Samarkand State Medical Institute², Uzbekistan Republik

IMPROVEMENT OF SURGICAL TREATMENT OF PATIENTS WITH FRESH DAMAGE OF MAIN BILE DUCT

Проанализированы результаты хирургического лечения 103 больных со “свежими” повреждениями магистральных желчных протоков (МЖП). Основной операцией при полном пересечении и сечении МЖП является гепатикојејуноанастомоз по Ру, что выполнен 67 больным с хорошим отдаленным результатом в 97,01 %. Восстановительная операция показана только при парциальном повреждении протока. Формирование ББА при полном пересечении протока во всех случаях завершилось стриктурой. Гепатикодуоденоанастомоз также отрицательно сказался на результатах лечения. Осложнения в ближайшем послеоперационном периоде имели место в 17,5 % больных, в отдаленном – у 33,9 % пациентов. Повторные оперативные вмешательства выполнены 32,03 % больных, летальность составляла 5,8 %.

Results of surgical treatment of 103 patients with “fresh” main bile duct injuries (MBI). Basic operation of the complete intersection and IVS excision is hepaticojejunostomy to Roux, which is made of 67 patients with good long-term results in 97.01 %. Reconstructive surgery is indicated only at a partial damage to the duct. Formation of the BBA in full flow intersection in all cases completed stricture. Hepaticoduodenostomy also have a negative impact on treatment outcomes. Complications in the immediate postoperative period occurred in 17.5 % of patients in the distance – in 33.9 % of patients. Repeat surgery was performed in 32.03 % of patients, mortality was 5.8 %.

Постановка проблемы и анализ последних исследований и публикаций. В последние 2 десятилетия как и во многих странах мира, так и в Узбекистане отмечается увеличение числа больных с заболеваниями желчевыводящих путей. Увеличилось и число операций на желчевыводящих путях. Так, в США ежегодно выполняются около 700 000 холецистэктомий (ХЭ), в России более 100 000 ХЭ, в Узбекистане около 10 000 ХЭ [5, 7, 13]. Вместе с тем наблюдается и заметное увеличение частоты повреждений желчных протоков в 2–4 раза, составляя от 0,22 до 1,86 % [2, 4, 7, 8, 9, 11, 14, 16]. Авторы, занимающиеся данной проблемой, отмечают, что внедрение лапароскопической холецистэктомии повлекло за собой заметное увеличение частоты и тяжести повреждений желчных протоков. Принимая среднюю частоту травм магистральных желчных протоков за 0,5–1% в Узбекистане от подобного осложнения страдают от 50 до 100 человек в год. При травме желчных протоков ее лечение представляет исключительную

сложность, требующую длительного лечения, дорогостоящих лечебно-диагностических манипуляций, а сама болезнь приводит к серьезной инвалидизации больных. Летальность составляет 8–17 %, осложнения при операциях возникают до 47 %, развитие посттравматических стриктур желчных протоков до 35–55 % [1, 3, 6, 10, 12, 15, 17].

Определяющее значение с точки зрения исходов лечения имеют сроки выявления повреждений МЖП. Различают “свежие” повреждения МЖП и посттравматические рубцовые стриктуры желчных протоков и билиодигестивных протоков. “Свежие” повреждения, в свою очередь, делятся на диагностированные на операционном столе и выявленные в раннем послеоперационном периоде. Данные исследований, в том числе и в Узбекистане, показывают, что только в 30 % наблюдений ятрогенные повреждения желчных протоков распознают во время операции, до 50 % повреждений диагностируются в послеоперационном периоде на фоне развития перитонита, быстро нарастающей меха-

нической желтухи или желчеистечения по дренажу. Более 15 % больных умирают от прогрессирующего перитонита, нарастающей желтухи или других своевременно не распознанных послеоперационных осложнений.

Для здравоохранения нашей Республики Узбекистан крайне актуален анализ частоты и причин неудовлетворительных результатов оперативных вмешательств на желчевыводящих путях. Весьма важна для практических хирургов разработка алгоритма действий при “свежих” повреждениях желчных протоков.

Цель работы: оптимизация хирургического лечения “свежих” повреждений магистральных желчных протоков (МЖП).

Материалы и методы. Проанализированы результаты хирургического лечения 103 больных со “свежими” повреждениями МЖП в 2000–2010 гг. Мы установили, что повреждения МЖП отмечены у 38 (0,58 %) больных из 6521 холецистэктомии. 65 пациентов поступили из других стационаров со “свежими” повреждениями МЖП.

У 78 больных было пересечение (9) и иссечение (69) гепатикохоледоха, у 11 – пристеночное краевое ранение, у 14 – клипирование или лигирование без пересечения. Локализация повреждения: общий желчный проток (ОЖП) – у 14 больных, общий печеночный проток (ОПП) – у 48, ОПП и область бифуркации – у 31, ПП с разрушением конфлюэнс – у 10. Характер и локализация повреждений представлены в таблице 1.

У 28 (27,2 %) больных повреждения МЖП выявлены интраоперационно (по появлению желчи в операционной ране и дополнительных трубчатых структур в желчном пузыре). У подавляющего большинства – 75 (72,8 %) больных – в раннем послеоперационном периоде: нарастающую механическую желтуху наблюдали у 34 больных, желч-

ный перитонит – у 20, желчеистечение – у 10 и сочетание двух и более осложнений наблюдали у 11 больных. При *интраоперационном обнаружении повреждений МЖП* из 28 больных 17 больным выполнены восстановительные и 11 больным реконструктивные операции.

Пересечение и иссечение желчных протоков.

Этот вид повреждения наблюдали у 18 из 28 больных (64,3 %), причем пересечение было у 6 (21,4 %) и иссечение – у 12 (42,8 %) больных. По терминологии стриктур ЖП повреждение “+2” (длина сохранившегося проксимального отдела ОПП более 2 см) было у 3 больных, “+1” (длина ОПП 1 см) – 6 больных, “0” (бифуркационное ранение) – у 2 больных, “-1” (сохранение свода конфлюэнс ПП) – у 3 больных и “-2” (конфлюэнс ПП разрушен) – у 4 больных (табл. 1). Таким образом, у подавляющего большинства больных имелись высокие повреждения. Повреждения были выявлены интраоперационно по появлению желчи в операционной ране и дополнительных трубчатых структур в желчном пузыре.

11 больным из этой группы выполнены реконструктивные операции. Из них 9 – гепатикоюноанастомоз (ГепЕА) с выключенной по Ру петлей тонкой кишки, и 2 больным наложен ГепДА. При повреждениях на уровне “+1”, “0” площадку для наложения анастомоза создавали за счет рассечения левого печеночного протока, обнажая ее под хилиарной пластинкой (метод Нерр-Сюинауд).

В 4 случаях, когда повреждение происходило с разрушением конфлюэнс (уровень “-2”), чтобы сформировать единый анастомоз с тощей кишкой, площадку создавали за счет параллельного сшивания остатков долевого протоков по их медиальным стенкам, рассекая перегородку между ними (метод Cattell). После того, как неоконфлюэнс был сформирован, дополнительно рассекали оба долевого протока, что значительно увеличивало диаметр

Таблица 1. Характер и локализация повреждений МЖП

Локализация	Характер					Всего
	краевое повреждение	пересечение	иссечение	иссечение и лигирование	клипирование или лигирование без пересечения	
 +2	8	5	1	4	6	24
 +1	2	4	12	17	3	38
 0	1	–	8	4	5	18
 -1	–	–	10	3	–	13
 -2	–	–	7	3	–	10
Всего	11	9	38	31	14	103

будущего соустья. Несмотря на малый диаметр протоков, удалось создать площадку для наложения анастомоза размером от 10 до 25 мм (≤ 15 мм – 3; 16–25 мм – 7; ≥ 25 мм – 1). 2 больным ГепЕА был наложен на ТПКД по Сейпол-Куриану из-за узкого диаметра протока для профилактики несостоятельности швов анастомоза.

Таким образом, применение приемов, отработанных при операциях по поводу стриктур ЖП, позволило наложить относительно широкие прецизионные анастомозы.

Восстановительная операция (ББА) с пересечением (4) и иссечением (3) ОЖП и ОПП была произведена 7 больным.

Краевое ранение гепатикохоледоха.

Краевое ранение наблюдали у 10 (35,7 %) больных. У 2 был поврежден ОПП и у 8 – ОЖП. Всем больным произведены восстановительные операции. На стенку протока наложено 2–3 шва (пролен 5/0) на дренаже Кера. Виды выполненных операций больным со “свежими” повреждениями МЖП, выявленными интраоперационно, представлены в таблице 2.

Таблица 2. Виды выполненных операций больным с повреждениями МЖП, выявленными интраоперационно

Виды операций	Количество
Ушивание дефекта на дренаже Кера	10
ББА	7
ГепДА	2
ГепЕА	5
БиГепЕА	4

В раннем послеоперационном периоде повреждения МЖП выявлены у 75 (72,8 %) больных, причем пересечение и иссечение – у 60 (80 %) больных, клипирование или лигирование без пересечения – у 14 (18,7 %) и краевое повреждение у 1 (1,3 %) пациента. По терминологии стриктур ЖП повреждение “+2” было у 13 больных, “+1” у – 31 больного, “0” – у 15 больных, “-1” – у 9 больных и “-2” – у 7 больных. При обнаружении повреждений без воспалительно-инфильтративных изменений в подпеченочном пространстве и печеночно-почечной недостаточности (ППН) операции выполнены одноэтапно.

Из 14 больных с клипированием или лигированием протока 12 больным выполнено снятие клипс или лигатуры и 2 больным наложен ББА. При иссечении ГХ 8-ми больным наложен ГепЕА, 2 – ГепДА и 10 больным наложен ББА одновременно. При краевом ранении 1 пациентке произведено ушивание дефекта протока на дренаже Кера. При наличии перитонита, воспалительно-инфильтратив-

ного процесса и ППН вследствие механической желтухи и холангита 40 пациентам первым этапом наружно дренированы желчные протоки.

В этой группе 3 больных умерли на первом этапе операции из-за запущенного перитонита и полиорганной недостаточности. 1 пациент отказался от второго этапа операции.

После коррекции воспалительно-инфильтративного процесса в брюшной полости и клиники ППН 6 больным на втором этапе был наложен ГепДА и 30 больным наложен ГепЕА, из них 27 больным анастомоз был наложен на ТПКД: по Прадери-Смиту (2), Сейпол-Куриану (21) и Гальперину (4). Показанием ТПКД было высокое поражение желчных протоков, узкий диаметр протока.

Виды выполненных операций больным со “свежими” повреждениями МЖП выявленными в раннем послеоперационном периоде, представлены в таблице 3.

Таблица 3. Виды выполненных операций больным с повреждениями МЖП, выявленными в раннем послеоперационном периоде

Виды операций	Количество
Снятие лигатуры или клипс	12
ББА	12
Ушивание дефекта на дренаже Кера	1
ГепДА	8
ГепЕА	38
Наружное дренирование желчного протока	4

Результаты исследований и их обсуждение. После коррекции *интраоперационно обнаруженных повреждений МЖП* в ближайшем послеоперационном периоде специфических осложнений не наблюдали. В отдаленном послеоперационном периоде в 35 % случаев выявлены рубцовые стриктуры желчных протоков и БДА. У 7 больных после наложения ББА была выявлена рубцовая стриктура желчных протоков. В отличие от краевого ранения при полном пересечении и иссечении ГХ нарушается аксиллярное кровоснабжение желчных протоков, что приводит к рубцовой стриктуре, а также анастомоз при таких случаях накладывается натяжением. Этим больным потребовались повторные вмешательства: 5 больным наложен ГепЕА; 1–ГепДА (в анамнезе перенесла резекцию желудка по Б-П); 1 – стентирование желчного протока с удовлетворительным результатом. У больных после наложения ГепДА в отдаленном послеоперационном периоде периодически наблюдали атаки холангита и стриктуру БДА. 1 больной произведено ГепЕА, и 1 пациентка периодически принимает сеансы баллонной дилатации и диатерморасширения.

После наложения ГепЕА из 9 больных у 1 больного в отдаленном послеоперационном периоде наблюдали стриктуру анастомоза. Ему выполнено антеградное бужирование с удовлетворительным результатом (табл. 4).

У больных с повреждениями МЖП, обнаруженными в раннем послеоперационном периоде после хирургических вмешательств, специфические осложнения наблюдали в 8 и 33 % случаев соответственно в ближайшем и отдаленном послеоперационном периодах. Летальный исход наблюдали в 6 (8 %) случаях: у 2 больных вследствие ОППН, 1 – вследствие острой сердечно-сосудистой недо-

статочности, 3 – из-за запущенного перитонита и полиорганной недостаточности. В ближайшем послеоперационном периоде у 5 больных после наложения ГепЕА и ГепДА наблюдали частичную несостоятельность БДА, которая в 4 случаях проявилась желчеистечением и в 1 – билемой подпеченочной области. Желчеистечение самостоятельно остановилось на 11–15 сутки после операции, а билема была дренирована под контролем УЗИ.

У 1 больной после наложения ГепЕА в ближайшем послеоперационном периоде наблюдали гемобилию, которая купировалась консервативно (табл. 5).

Таблица 4. Результаты и выполненные повторные вмешательства

Виды операций	Количество	Стриктура ЖП и БДА	Повторное вмешательство
Ушивание дефекта на дренаже Кера	10	–	–
ББА	7	7	5 – ГепЕА, 1 – ГепДА, 1 – стентирование протока
ГепДА	2	2	1 – ГепЕА, 1 – РЭБВ
ГепЕА	5	–	–
БиГепЕА	4	1	РЭБВ

Таблица 5. Виды осложнений в ближайшем послеоперационном периоде

Вид осложнения	Количество	%
Перитонит	3 (летальный исход)	4
Печеночная недостаточность	4 (2 летальных исхода)	5,33
Сердечно-сосудистая недостаточность	1 (летальный исход)	1,33
Гемобилия	1	1,33
Нагноение раны	4	5,33
Частичная несостоятельность БДА	5	6,67
Желчеистечение	4	
Билема	1	
Всего	18	24
Из них летальный исход	6	8

У 15 больных после восстановительных операций в отдаленном послеоперационном периоде развилась рубцовая стриктура желчного протока, и им потребовались повторные вмешательства: 12 больным наложен ГепЕА; 1 пациенту – ГепДА, 2 – стентирование желчного протока. Из этой группы больной после наложения ГепДА периодически принимает курсы рентгенэндобилиарного вмешательства (РЭБВ) из-за рецидивирующего холангита и стеноза БДА.

Все больные с наложением ГепДА подверглись повторным вмешательствам. 2 больным выполнено разобщение БДА и наложен ГепЕА. 5 больных периодически нуждаются в сеансах РЭБВ.

У 3 больных после наложения ГепЕА наблюдали стеноз БДА. 1 больному повторно выполнено ГепЕА, и 2 периодически получают консервативную терапию (табл. 6).

Таким образом, в ближайшем послеоперационном периоде осложнения развились у 18 (17,5 %) больных. В отдаленном периоде неудовлетворительный результат (развитие стеноза) наблюдали у 35 (33,9 %) больных: у 13 (37,14 %) и 22 (62,86 %) соответственно после реконструктивных и восстановительных операций. Повторные оперативные вмешательства потребовались 33 (32,03 %) больным.

Обсуждение. За последние годы количество холецистэктомий заметно возросло и большую их часть выполняют лапароскопическим методом (по нашим данным – более 80 %). Вследствие этого частота повреждений МЖП значительно возросла, особенно в период освоения методики. Причем повреждения отличаются особой тяжестью, поскольку к высокой бифуркационной механической травме добавляется термическое воздействие на стенку протока.

Таблица 6. Результаты и выполненные повторные вмешательства

Операций	Количество	Количество осложнений в ближайшем послеоперационном периоде	Стриктура ЖП и БДА	Повторные вмешательства
Снятие лигатуры или клипс	12	–	5	ГепЕА
ББА	12	2 – ОППН (летал.)	10	7 – ГепЕА, 2 – стент, 1 – ГепДА (РЭБВ)
Ушивание дефекта на дренаже Кера	1	–	–	–
ГепДА	8	2 – желчеистечение, 1 – ОССН (летал.)	7	2 – ГепЕА, 5 – РЭБВ
ГепЕА	38	2 – желчеистечение, 1 – билкома, 1 – гемобилия	3	1 – ГепЕА, 2 – консервативная терапия
Наружное дренирование желчного протока	4	3 – летал.	–	–

Наиболее эффективные результаты (84,3 % пациентов) получены у больных, которым операции выполняли при интраоперационном обнаружении травм МЖП. Но, к сожалению, интраоперационное выявление повреждений МЖП происходит только в 27,2 % больных.

У большинства больных повреждения желчных протоков диагностируются поздно (по нашим данным – у 72,8 %), после развития желчного перитонита или механической желтухи. Из-за этого большинству больных приходится выполнять наружное дренирование желчных протоков, упуская возможность нормализации желчеоттока сразу после травмы.

При выявлении повреждения МЖП в ближайшем послеоперационном периоде на фоне перитонита, подпеченочного абсцесса, желчеистечения на первом этапе целесообразно ограничиться наружным дренированием желчных путей. Реконструктивную операцию желательно выполнить после стихания воспалительно-инфильтративного процесса через 2–3 мес. Эта тактика оправдала себя у 30 (73,1 %) больных этой группы.

Выводы. 1. Наш опыт показал, что основной операцией при полном пересечении и иссечении МЖП является ГепЕА по Ру: хороший отдаленный результат получен у 97,01 % больных. Этот метод без каркасного дренирования значительно сокращает сроки лечения больных, однако его (Нерр-Сюинауд) нам удалось применить только у 11 пациентов этой группы. Особенность этой операции заключается в выделении левого печеночного протока у места его слияния с правым протоком под портальной пластинкой. Это дает возможность

выделять протоки вне рубцовых тканей и накладывать анастомоз шириной до 2–3 см, главным образом, за счет левого печеночного протока, избегая обременительного для пациента длительного (до 1,5–2 лет) дренирования зоны анастомоза.

2. Восстановительная операция показана только при частичном краевом повреждении протока. У 11 пациентов данной группы, ушивая дефект протока на дренаже Кера, мы добились удовлетворительного результата. При ранении протока, в отличие от полного его пересечения, хорошие результаты объясняются тем, что целостность узкой задней стенки протока обеспечивает достаточное ее кровоснабжение.

3. Формирование ББА при пересечении и иссечении протока во всех 19 наблюдениях завершилось формированием рубцовой стриктуры: 16-ти больным проведены реконструктивные операции, 3-м – эндоскопическое стентирование. Наш, пока небольшой, опыт эндобилиарного стентирования позволяет положительно оценить этот метод.

4. Операции, при которых формировали соустье поврежденного протока с двенадцатиперстной кишкой, отрицательно сказывались на результатах лечения. У этих больных развивались хронический холангит и стеноз БДА, что требовало в 2-х случаях повторных реконструктивных операций и в 9-ти – эндоскопического вмешательства.

5. Причиной неудач в лечении “свежих” повреждений МЖП являются несвоевременность диагностики и выполнение неадекватных по объему операций, направленных на восстановление желчеоттока – создание билибилиарных и билиодуоденальных анастомозов.

СПИСОК ЛІТЕРАТУРИ

1. Артемьева Н. Н. Лечение ятрогенных повреждений желчных протоков при лапароскопической холецистэктомии / Н. Н. Артемьева, Н. Ю. Коханенко // *Анналы хирургической гепатологии*. – 2006. – Т. 11, № 2. – С. 49–56.
2. Наружное желчеистечение при различных способах холецистэктомии: диагностика и лечение / А. Г. Бебуришвили, Е. Н. Зюбина, А. Н. Акинчиц, Ю. И. Веденин // *Анналы хирургической гепатологии*. – 2009. – Т. 14, № 3. – С. 18–21.
3. Гальперин Э. И. Что должен делать хирург при повреждении желчных протоков / Э. И. Гальперин // *50 лекций по хирургии*. – 2003. – С. 422–436.
4. Гальперин Э. И. Факторы, определяющие выбор операции при “свежих” повреждениях магистральных желчных протоков / Э. И. Гальперин, А. Ю. Чевокин // *Анналы хирургической гепатологии*. – 2009. – Т. 14, № 1. – С. 49–56.
5. Гальперин Э. И. Свежие повреждения желчных протоков / Э. И. Гальперин, А. Ю. Чевокин // *Хирургия*. – 2010. – № 10. – С. 4–10.
6. Майстренко Н. А. Новые технологии в реконструктивной хирургии “свежих” повреждений желчных протоков / Н. А. Майстренко, В. В. Стукалов, С. Б. Шейко // *Анналы хирургической гепатологии*. – 2005. – Т. 10, № 2. – С. 59.
7. Назыров Ф. Г. Оптимизация тактики реконструктивных операций при “высоких” рубцовых стриктурах желчных протоков / Ф. Г. Назыров, Р. Р. Газиев // *Анналы хирургической гепатологии*. – 2005. – Т. 10, № 2. – С. 60–61.
8. Операции при повреждениях и стриктурах желчных протоков / Ф. Г. Назыров, А. М. Хаджибаев, Б. К. Алтыев [и др.] // *Хирургия*. – 2006. – № 4. – С. 46–52.
9. Нечай А. И. Ятрогенные повреждения желчных протоков при холецистэктомии и резекции желудка / А. И. Нечай, К. В. Новиков // *Анналы хирургической гепатологии*. – 2006. – Т. 11, № 4. – С. 95–100.
10. Тимербулатов М. В. Хирургическая коррекция ранних послеоперационных осложнений лапароскопической холецистэктомии / М. В. Тимербулатов, Т. Н. Хафизов, Е. И. Сендерович // *Эндоскопическая хирургия*. – 2010. – № 1. – С. 25–27.
11. Чернышев В. Н. Лечение повреждений и рубцовых стриктур внепеченочных желчных протоков / В. Н. Чернышев, В. Е. Романов, В. В. Сухоруков // *Хирургия*. – 2004. – № 11. – С. 41–49.
12. Эндоскопическая коррекция рубцовых стриктур желчных протоков / С. Г. Шаповальянц, С. Ю. Орлов, С. А. Будзинский [и др.] // *Анналы хирургической гепатологии*. – 2006. – Т. 11, № 2. – С. 57–64.
13. Bismuth H. Biliary strictures: classification base don the principles of surgical treatment / H. Bismuth, P. E. Majno // *Wrlid J. Surg.* – 2001. – Vol. 25, № 10. – P.1241–1244.
14. Percutaneous management of bile duct stricture sand in juries associated with laparoscopiccholecystectomy: a decade of experience / S. Misra, G. B Melton., J. P. Geschwind [et al.] *J. Am. Coll. Surg.* – 2004. – Vol. 198(2). – P. 218–226.
15. Schiano Di Viscontem. Analisis of patogenetic mechanisms of common bile ductiatro genic lesion during laparoscopic cholecystectomy / Viscontem Di Schiano // *Minerva Chir.* – 2002. – Vol. 57, № 5. – P. 663–667.
16. Strasberg S. M. Ananalysis of the problem of biliary in jury during laparoscopic cholecystectomy / S. M. Strasberg, M. Herd, N. J. Soper // *J. Am. Coll. Surg.* – 1995. – Vol. 180, № 1–2. – P. 101–125.
17. Causes and prevention of laparoscopic bile duct injuries / L. Way, L. Stewart, W. Gantert [et al.] // *Ann. Surg.* – 2003. – Vol. 237. – P. 461–469.

Получено 25.09.14

УДК 616-089+616.37-002

© В. І. ПИЛИПЧУК

ДВНЗ "Івано-Франківський національний медичний університет"

Операція Фрея в лікуванні хронічного панкреатиту

V. I. PYLYPCHUK

SHEI "Ivano-Frankivsk National Medical University"

FREY'S PROCEDURE IN CHRONIC PANCREATITIS TREATMENT

Операція Фрея застосована у 21 хворого з ускладненими формами ХП, які перебували у хірургічному відділенні Івано-Франківської обласної клінічної лікарні впродовж 2009–2014 рр. Серед них всі чоловіки віком від 21 до 73 років. Четверо (19 %) хворих раніше були прооперовані з приводу гострого некротичного панкреатиту. Оцінку віддалених результатів проводили шляхом огляду хворих, проведення УСГ та заповнення анкети модифікованого опитувальника SF-36. Типову операцію Фрея застосували у 16 пацієнтів. В одного хворого з постнекротичною інтрапанкреатичною кістою головки ПЗ на реконструктивному етапі операції виконали поздовжню панкреатосюнодуоденостомію на ізольованому сегменті тонкої кишки на судинній ніжці. За наявності БГ, спричиненої тубулярним стенозом загальної жовчної протоки, у 4-х хворих операцію виконували в двох модифікаціях: операція Фрея та накладання холедохосюноанастомозу за Ру – 2 хворих; операція Фрея + поздовжня панкреатосюнодуоденостомія на ізольованому сегменті тонкої кишки на судинній ніжці за В. М. Копчаком та накладання холедохосюноанастомозу за Ру – 2 хворих. Післяопераційні ускладнення виникли у 2 (9,52 %) пацієнтів: рання злукова тонкокишкова непрохідність (1), гостра шлункова кровотеча з гострих ерозій і виразок шлунка й дванадцятипалої кишки II В за Forrest (1). Померли 2 (9,52 %) із 21 хворого. Причиною смерті стали кровотеча та недостатність швів панкреатосюноанастомозу (1), гостра серцева слабкість (1). Віддалені результати прослідковано у 11 (52,4 %) хворих від 2 до 4-х років. Періодичний незначний біль у надчревній ділянці турбував 2 (18,1 %), помірний диспептичний синдром – 4 (36,3 %) хворих. 8 прооперованих оцінили свій фізичний стан як добрий, 3 – як задовільний. Психоемоційний стан всі пацієнти оцінили як задовільний.

Frey's procedure was used in 21 patients with complicated CP being treated at the department of surgery of Ivano-Frankivsk Regional Clinical Hospital in 2009–2014. All patients were males aged from 21 to 73. Four (19 %) of them had previously undergone surgeries due to acute necrotizing pancreatitis. Remote results were estimated by examining the patients, performing USG, and filling in the modified SF-36 questionnaire. Typical Frey's procedure was applied in 16 patients. One patient with postnecrotic intrapancreatic cyst of the pancreas head underwent longitudinal pancreatico-jejuno-duodenostomy on an isolated segment of the small bowel on the vascular pedicle during the reconstructive stage of the operation. In 4 patients with biliary hypertension surgery was performed in 2 variants: Frey's procedure and placement of Roux-en-Y – 2 patients; Frey's procedure + longitudinal pancreatico-jejuno-duodenostomy on an isolated segment of the small bowel on the vascular pedicle according to V. M. Kopychak and placement of Roux-en-Y – 2 patients. Postoperative complications occurred in 2 (9.52 %) patients: early adhesive small bowel obstruction (1), and acute gastrorrhagia from acute erosions and gastric ulcers and dodecadactylon IIB according to Forrest (1). Two (9.52 %) out of 21 patients died. Hemorrhage and suture-line leaks of the pancreaticojejunostomosis (1) and cardiac shock (1) were the causes of death. Remote results were traced in 11 (52.4 %) patients during the period of 2-4 years. Occasional minor pain in epigastric region bothered 2 (18.1%) patients, and moderate dyspeptic syndrome – 4 (36.3 %) patients. Eight patients estimated their physical condition after the operation as good, and 3—as satisfactory. All patients estimated their psychoemotional state as satisfactory.

Постановка проблеми і аналіз останніх досліджень та публікацій. Хронічний панкреатит (ХП) – це прогресуючий деструктивно-запальний процес у підшлунковій залозі (ПЗ), наслідком якого є повне руйнування тканини залози з порушенням функції травлення, розвитком цукрового діабету та вираженим больовим синдромом. Клінічна картина ХП залежить від його форми, стадії, тривалості захворювання, ефективності отриманого раніше консервативного чи операційного лікування, ступе-

ня порушення екзо- й ендокринної функції ПЗ. В більшості випадків у клінічній маніфестації захворювання домінує триада синдромів: абдомінальний біль, порушення екзокринної та ендокринної функцій ПЗ [1].

Хірургічне лікування ХП залишається актуальною та не до кінця вирішеною проблемою гастроентерології. Серед всіх хворих на ХП від 4 до 9 % пацієнтів потребують хірургічної допомоги [2]. Операційне лікування хворих на ХП є складним і кош-

товним. Стратегія лікування хворих на ХП передбачає використання операційного втручання як останньої складової комплексного лікування, після того як можливості консервативного лікування та міні-інвазивних ендоскопічних методів вичерпані і не принесли бажаного позитивного результату [3].

За даними багатьох авторів, своєчасне хірургічне лікування здатне ефективно вплинути на перебіг захворювання та на тривалий час відтермінувати тотальне “вигорання” паренхіми ПЗ [4, 5]. Виконання операційного втручання показано при наявності клінічних ознак ХП і морфологічних змін у паренхімі ПЗ, при яких консервативна терапія неефективна та існує загроза виникнення або вже виникли ускладнення захворювання [2].

Серед арсеналу методик, які застосовують при хірургічному лікуванні хворих на ускладнені форми ХП, своє місце посідає і операція Фрея (Frey). На думку А. В. Кочеткова и соавт. (2012), операція Frey показана хворим із стійким больовим синдромом на фоні панкреатичної гіпертензії, зумовленої вірсунголітазом, стриктурами протоки ПЗ і/чи постнекротичними інтрапанкреатичними кістами [6]. Ряд авторів вважає, що операція Frey абсолютно показана при ізольованому ураженні фіброзним процесом головки ПЗ, наявній вірсунгоектазії без порушення функції сусідніх органів. При цьому обов'язковим є видалення значної частини паренхіми головки ПЗ разом з дегенеративно зміненими нервовими волокнами та внутрішньопаренхіматозними кальцинатами. При адекватному висіченні патологічних тканин висікається запальна пухлина – “пейсмейкер” ХП, досягається декомпресія дрібних проток головки та гачкоподібного відростка та стає можливим їх візуальний контроль [2].

Найчастіше при ХП спостерігають порушення функції біліарної системи з розвитком явної чи латентної біліарної гіпертензії, яку діагностують у 25–40 % хворих. Частою причиною больового синдрому при ХП є стеноз загальної жовчної протоки та дванадцятипалої кишки, спричинені поширеним панкреатичним фіброзом та запаленням в головці ПЗ. Автори наводять дані дослідження Becker і Mischke, згідно з якими у 19,5 % із 600 досліджуваних хворих із ХП виявлено патологічний стан, який назвали “groove pancreatitis”. Він характеризувався утворенням зрощень між головкою ПЗ та дванадцятипалою кишкою, що спричинило порушення моторики кишки, її стеноз та тубулярний стеноз позапечінокових жовчних проток з розвитком механічної жовтяниці [7].

Протипоказаннями до виконання операції сам Frey вважає стиснення верхньої мезентеріальної вени з розвитком регіональної портальної гіпертензії,

дуоденальну дистрофію і неможливість виключити пухлинну природу захворювання. При перерахованих ускладненнях ХП необхідно виконувати субтотальну резекцію головки ПЗ (операцію Бегера) або панкреатодуоденальну резекцію із збереженням воротаря. Відносним протипоказанням до виконання операції Фрея може слугувати і наявність біліарної гіпертензії. В таких випадках автор вважає за доцільне формувати єдину порожнину, в яку відкривається інтрапанкреатична частина загальної жовчної протоки і протоки ПЗ – “бернський варіант” резекції головки ПЗ [8].

Мета роботи: оцінити ефективність операції Фрея (Frey) у хворих, прооперованих з приводу ускладнених форм хронічного панкреатиту.

Матеріали і методи. В 1985 р. Ch. Frey і G. Smith запропонували модифікацію дуоденумзберігаючої резекції головки ПЗ з поздовжнім панкреатоєюноанастомозом. Оригінальний опис операції Frey був опублікований в 1987 р. під назвою “Локальна резекція головки підшлункової залози з поздовжнім панкреатикоентероанастомозом” [9]. В цій операції поєднані резекційний та дренажний принципи. Операція Frey переслідувала дві мети – дренажування панкреатичних проток головки ПЗ другого порядку та декомпресію загальної жовчної протоки шляхом видалення запальних тканин головки ПЗ [10]. В 2003 р. Frey уточнив деталі втручання: “... вона (операція) полягає у видаленні 4–12 г (в середньому 5,7 г) уражених тканин (включаючи нервові структури) головки ПЗ та у розкритті передньої стінки протоки ПЗ в ділянці тіла і хвоста. При цьому разом з протоками розкриваються вірсунгова протока і протока гачкоподібного відростка, які йдуть ближче до задньої поверхні, а санторінієва протока, що проходить ближче до передньої поверхні головки залози, висікається. Висікаючи центральну частину головки залози, ми не видаляємо тканини позаду від вірсунгової протоки, залишаючи декілька міліметрів задньої стінки. Резекцію головки проводимо шарами (як стружку), а не одним блоком. Видаляючи фрагменти тканини головки, періодично пальпаторно оцінюємо товщину частини, що залишається, розміщення кіст і конкрементів у дрібних протоках. Коли вирізання (coring out) головки закінчено, хірург може оцінити товщину задньої стінки ПЗ, пальпуючи її між вказівним пальцем позаду головки та великим у просвіті вирізаної порожнини”. В цьому ж повідомленні було внесено декілька удосконалень в техніку проведення операції. “... 1. Ми більше не виділяємо ворітну вену вище ПЗ, оскільки виділення верхньої мезентеріальної вени по нижньому краю залози забезпечує адекватне уявлення про хід ворітної вени

за перешийком. 2. Для забезпечення максимального дренивання гачкоподібного відростка і створення при цьому адекватної для прошивання смужки тканини ми тепер звільняємо гачкоподібний відросток від верхньої мезентеріальної вени шляхом пересічення його венозних приток. 3. Ми перев'язуємо шлунково-сальникову артерію в місці її відходження. Це дозволяє накладати менше гемостатичних швів по внутрішньому контуру дванадцятипалої кишки. Фактично, ми більше не використовуємо в цій зоні гемостатичних швів, а прошиваємо місця кровотеч чи коагулюємо їх. 4. Після висікання (coring out) центральної частини головки ПЗ периферична смужка тканини залози, між дванадцятипалою кишкою і кратером в головці, може бути дуже тонкою. В цій ситуації ми зазвичай беремо в шов дванадцятипалу кишку” [8].

Виходячи з рекомендацій автора, ми застосували операцію Frey в 21 хворого з ускладненими формами ХП, які перебували у хірургічному відділенні Івано-Франківської обласної клінічної лікарні впродовж 2009–2014 рр. Серед них всі чоловіки віком від 21 до 73 років. Із 21 – 4 (19 %) хворих раніше були прооперовані з приводу гострого некротичного панкреатиту. Їм проведено лапароскопічне дренивання поширеного ферментативного перитоніту (1), лапаротомію з приводу гострого некротичного панкреатиту, інфікованого панкреонекрозу, абсцесів сальникової сумки та заочеревинної флегмони (1), ендоскопічну ретроградну панкреатохолангіографію (ЕРПХГ) і папілосфінктеротомію та лапароскопічну холецистектомію (2). Всім хворим при госпіталізації проводили загальноприйнятні лабораторні та інструментальні методи обстеження. Найбільше практичне значення для діагностики змін з боку ПЗ та її протокової системи мали УСГ, ЕФГДС, ЕРПХГ та спіральна комп'ютерна томографія (СКТ) з контрастним внутрішньовенним підсиленням. Оцінку віддалених результатів операційного лікування проводили шляхом огляду хворих, проведення УСГ та заповнення анкети модифікованого опитувальника SF-36, яка дає можливість оцінити окремо фізичний та психоемоційний стан опитуваного. При виконанні роботи користувалися класифікацією ХП, запропонованою академіком О. О. Шалімовим (1997).

Результати досліджень та їх обговорення. Тривалість “панкреатичного анамнезу” в обстежених хворих складала від 1 до 20 років. Всі хворі скаржилися на біль у надчеребній ділянці різного характеру та інтенсивності. У всіх обстежених пацієнтів були прояви астено-вегетативного синдрому (загальна слабкість, дратівливість, порушення сну, зниження пра-

цездатності) та диспептичного синдрому (зниження апетиту, періодичні нудота, блювання, яке не приносило полегшення, відраза до жирної їжі, слинотеча, метеоризм), що опосередковано свідчило про наявність екзокринної недостатності підшлункової залози. У 7 (33,3 %) хворих були виявлені порушення функції сусідніх органів, зокрема встановлено ознаки біліарної гіпертензії (БГ). Клінічні дані за обтураційну жовтяницю виявлені у 6 (28,6 %) хворих. Тривалість жовтяниці у цих хворих перевищувала 10 днів. Рівень загального білірубіну у сироватці крові зазначених хворих коливався від 28,3 до 84,8 ммоль/л, рівень аланінамінотрансферази перевищував верхню межу норми у 5, аспартатамінотрансферази – у 4 хворих з БГ. У всіх хворих з даними за БГ виконували ЕРПХГ і ПСТ з контрастуванням протоки ПЗ. Таким способом БГ була ліквідована у 3-х хворих, про що свідчили дані лабораторних досліджень і УСГ.

У всіх хворих при УСГ виявлено дифузне чи локальне (переважно за рахунок головки) збільшення розмірів ПЗ. У 6 (28,5 %) пацієнтів виявлені інтрапанкреатичні кісти в головці ПЗ різних розмірів, у 13 (61,9 %) – кальцинати в тканині залози. Розширення протоки ПЗ більше 5 мм відмічено у 12 (57,1%) хворих, з них у 8 протока ПЗ мала ширину від 8 до 20 мм, що вказувало на значну протокову гіпертензію. Поширення загальної жовчної протоки до 0,8 см встановлено у 3, до 1,0 і більше – у 4 хворих. Аналогічні дані отримано при СКТ.

Типову операцію Frey застосували у 16 (76,2 %) із 21 хворого. В одного пацієнта з постнекротичною інтрапанкреатичною кістою головки ПЗ на реконструктивному етапі операції викроювали трансплантат з тонкої кишки на судинній ніжці, накладали панкреатоєюноанастомоз, додатково формували анастомоз між тонкокишковим трансплантатом та низхідною гілкою дванадцятипалої кишки в проекції великого дуоденального сосочка, а безперервність травного тракту відновлювали шляхом накладання ентероентероанастомозу “кінець в кінець”.

У хворих з ХП, ускладненим БГ і обтураційною жовтяницею, спричиненою тубулярним стенозом загальної жовчної протоки при відсутності підозри за пухлинний процес, вважали за виправдане застосування операції Frey, доповненої накладанням білідигестивних анастомозів на реконструктивному етапі втручання. За наявності стійкої БГ, яку не вдалося ліквідувати ендоскопічно, операцію виконували в двох модифікаціях: операція Frey та накладання холедохоєюноанастомозу за Ру – 2 хворих; операція Frey + поздовжня панкреатоєюнодуоденостомія на ізольованому сегменті тонкої кишки на судинній ніжці за В. М. Копчаком та накладання холедохоєюноанастомозу за Ру – 2 хворих (табл. 1).

Таблиця 1. Операційні втручання у хворих на ускладнені форми хронічного панкреатиту

Назва операції	Число хворих
Операція Фрея:	16
з холедохоентероанастомозом (ХЕА)	2
на ізольованому сегменті тонкої кишки на судинній ніжці за В. М. Копчаком та ХЕА	2
на ізольованому сегменті тонкої кишки на судинній ніжці	1
Разом	21

Післяопераційні ускладнення виникли у 2 (9,52 %) хворих. Рання злукова тонкокишкова непрхідність була діагностована на 5 добу і ліквідована при повторному операційному втручанні. Гостра шлункова кровотеча з гострих ерозій і виразок шлунка та дванадцятипалої кишки II В за ендоскопічною класифікацією кровотеч Forrest була ліквідована консервативними заходами. Померли 2 (9,52 %) із 21 хворого. Причиною смерті стали кровотеча та недостатність швів панкреатоєюноанастомозу (1), гостра серцева слабкість (1). У решти пацієнтів післяопераційний період перебігав без ускладнень,

вони були виписані додому в задовільному стані. Перебування хворих у стаціонарі коливалося від 9 до 21 дня, в середньому – 12,8 дня. Середній термін перебування хворих у стаціонарі після операції становив 10,5 дня.

Віддалені результати операційного втручання прослідковані у 11 (52,4 %) із 21 хворого. Строки анкетування – від 2 до 4-х років після операції. При цьому періодичний незначний біль у надчеревній ділянці турбував тільки 2 (18,1 %) пацієнтів, помірний диспептичний синдром – 4 (36,3 %) хворих. За результатами анкетування 8 прооперованих оцінили свій фізичний стан як добрий, 3 – як задовільний. Психоемоційний стан всі хворі оцінили як задовільний.

Висновки. 1. При правильно встановлених показаннях та чіткому дотриманні хірургічної техніки операція Фрея є ефективним радикальним способом операційного лікування ускладнених форм ХП.

2. За наявності у хворих ознак біліарної гіпертензії операцію Фрея доцільно доповнювати накладанням білідигестивних анастомозів на довгій петлі за Ру, що дає добрі безпосередні та віддалені результати лікування.

СПИСОК ЛІТЕРАТУРИ

1. Sebastiano P. di. Pathophysiology of Chronic Damage / P. di Sebastiano, F. F. di Mola // *Acute and Chronic Pancreatitis: New concepts and evidence-based approaches* / ed. by P. A. Testoni, A. Mariani, P. G. Arcidiacono. – Turin : Edizioni Minerva Medica, 2013. – P. 63–69.
2. Хирургическое лечение хронического панкреатита / В. М. Копчак, К. В. Копчак, Л. А. Перерва, А. В. Дувалко // *Здоров'я України*. – 2012. – С. 18–19.
3. Single-center analysis of surgical treatment for chronic pancreatitis: relatively rare and unevenly deployed / C. Yang, L. Bliss, S. Freedman [et al.] // *Pancreatology*. – 2014. – Vol. 14, № 3. – P. 40.
4. A wide variation in diagnostic and therapeutic strategies in chronic pancreatitis: a Dutch national survey / A. A. Van Esch, U. Ahmed Ali, H. Van Goor [et al.] // *JOP*. – 2012. – Vol. 13, № 4. – P. 394–401.
5. Strobel O. Surgical therapy of chronic pancreatitis: indications, techniques and results / O. Strobel, M. W. Buchler, J. Werner //

Int. J. Surg. – 2009. – Vol. 7, № 4. – P. 305–312.

6. Кочетков А. В. Резекция головки поджелудочной железы с продольным панкреатоєюноанастомозом (операция Фрея) / А. В. Кочетков, А. Г. Кригер, А. А. Берелавичус // *Хирургия*. – 2012. – № 2. – С. 31–36.
7. Frey C. F. Comparison of Local Resection of the Head of the Pancreas Combined with Longitudinal Pancreaticojejunostomy (Frey Procedure) and Duodenum-Preserving Resection of the Pancreatic Head (Beger Procedure) / C. F. Frey, K. L. Mayer // *World J. Surg.* – 2003. – Vol. 27. – P. 1217–1230.
8. Frey C. F. Description and rationale of a new operation for chronic pancreatitis / C. F. Frey, G. J. Smith // *Pancreas*. – 1987. – Vol. 2. – P. 701–706.
9. Ho H. S. The Frey procedure: local resection of pancreatic head combined with lateral pancreaticojejunostomy / H. S. Ho, C. F. Frey // *Arch Surg.* – 2001. – Vol. 136. – P. 1353–1361.

Отримано 10.10.14

УДК 616.89-02. 616.361-002.3

© С. С. ДАВЛАТОВ

Самаркандский государственный медицинский институт, Республика Узбекистан

Дифференцированный подход к лечению больных с холангитом

S. S. DAVLATOV

Samarkand State Medical Institute, Uzbekistan Republik

DIFFERENTIATED APPROACH TO THE TREATMENT OF PATIENTS WITH CHOLANGITIS

Основу исследования составили 217 больных механической желтухой доброкачественного генеза, осложненной гнойным холангитом. У 53 больных с холемическим эндотоксикозом III–IV степени применяли плазмаферез после предварительной мининвазивной декомпрессии желчевыводящих путей. Из них у 27 больных плазмаферез сочетали с непрямой электрохимической детоксикацией плазмы гипохлоритом натрия, а у 26 – с дополнительным озонированием плазмы с последующей ее реинфузией.

The basis of the study consisted of 217 patients with obstructive jaundice of benign genesis complicated with purulent cholangitis. At 53 patients with cholemic endotoxemia III–IV degree plasmapheresis was used, after a preliminary minimally invasive decompression of the biliary tract. At 27 patients plasmapheresis was combined with indirect electrochemical detoxification of plasma by sodium hypochlorite, 26 of them with additional ozonization of plasma and subsequent reinfusion of detoxicated plasma.

Постановка проблемы и анализ последних исследований и публикаций. Гнойный холангит – это одно из наиболее частых и тяжелых осложнений доброкачественных и злокачественных заболеваний желчных путей. Острый гнойный холангит и билиарный сепсис – это разные проявления инфекционно-воспалительного процесса, который протекает местно и системно [1, 4]. Холангит и билиарный сепсис проявляются комплексом органических и функциональных, общих и местных патологических изменений в организме в результате развития инфекционного процесса в желчных протоках и возникают при нарушении их проходимости и наблюдаются у 17–83 % больных холедохолитиазом, стенозом фатерова соска, синдромом Мирizzi [2, 6, 10]. У больных с посттравматическими стриктурами желчных протоков и рубцовыми сужениями билиодигестивных анастомозов холангит выявляется более чем в 80 % случаев [1].

Воспалительный процесс желчевыводящих путей характеризуется не только местным гнойно-деструктивным процессом, но и системными расстройствами, быстро приводящими к тяжелой эндотоксикации и выраженной органной дисфункции. Такое состояние чаще всего рассматривается как холангит, тяжесть морфологических и клинических проявлений которого весьма разнообразна [3, 7, 10].

Считается, что без хирургического вмешательства острый гнойный холангит приводит к смерти в 100 % случаях. Послеоперационная летальность, по данным разных авторов, колеблется в широких пределах и составляет 13–60 % [3, 6, 8]. В хирургическом лечении холангита достигнуты значительные успехи, связанные с внедрением современных мининвазивных вмешательств, однако имеется и ряд нерешенных проблем. Одной из них является холемический эндотоксикоз, сопровождающийся повышением в плазме крови уровня метаболитов (билирубина, мочевины, креатинина, остаточного азота, трансаминаз, олигопептидов средней молекулярной массой и др.) [2, 5, 9, 10]. Послеоперационная летальность колеблется в широких пределах и составляет от 8 до 27 % [3, 4, 8]. Исходя из того, что основной причиной летальности является эндотоксемия, естественно возникает вопрос о детоксикационной терапии. Плазмаферез является наиболее исследованным методом адьювантной терапии. При убедительных доказательствах эффективности плазмафереза при гнойном холангите необходимы дальнейшие исследования по повышению его эффективности за счет уменьшения объема плазмозамещения и возможности реинфузии больным очищенной плазмы.

Материалы и методы. Исследование проводилось на базе клиники Самаркандского государ-

ственного медицинского института. Основу исследования составили 217 больных с гипербилирубинемией, острым холангитом, билиарным сепсисом и тяжелым билиарным сепсисом. Большинство больных составляли женщины – 136, мужчин было 81. Средний возраст больных составил (65,3±8,7) года.

Диагностика острого холангита и билиарного сепсиса базируется на основании данных анамнеза, клинической картины (триада Шарко, пентада Рейнольдса) и лабораторного обследования, позволяющих рассчитывать степень органной недостаточности по шкале SOFA (Sepsis organ failure assessment) и выраженность системной воспалительной реакции по критериям SIRS (Systemic inflammatory response syndrome). Клиническими проявлениями острого холангита были ознобы, внезапный подъем температуры тела до 38–40 °С с быстрым снижением. У 63 % больных ознобы сопровождались появлением желтухи в первые сутки заболевания. Наиболее частыми клиническими симптомами являлись боль, желтуха, лихорадка, что подтверждается другими исследователями. Классические триада Шарко и пентада Рейнольдса встречались сравнительно нечасто (в 37 и 9 % случаев). Таким образом, не было выявлено абсолютных достоверных клинических признаков, позволяющих отличить острый холангит от острого холецистита. Поэтому в диагностике острого холангита мы отдавали предпочтение высокоинформативным лабораторным и инструментальным методам исследования.

Лабораторная и инструментальная диагностика помимо общепринятых клинических анализов включала следующие методики: о функции печени судили по показателям билирубина и его фракций в сыворотке крови, по активности сывороточных аминотрансфераз, щелочной фосфатазы, содержанию белка и его фракций, уровню холестерина, протромбина, показателям тимоловой и сулемовой проб.

Неинвазивные методы дооперационной диагностики острого холангита, билиарного сепсиса и патологии органов гепатопанкреатодуоденальной зоны, на фоне которой они протекали, помимо физического обследования, включали ультразвуковое исследование, компьютерную томографию. Эндо-

скопические исследования включали холедохоскопию, фиброгастродуоденоскопию, лапароскопию, ретроградную панкреатохолангиографию. Окончательный диагноз устанавливался во время операции по характерным изменениям стенок желчных протоков и желчи с определением микрофлоры.

Результаты исследований и их обсуждение.

Наиболее частой причиной развития холангита и билиарного сепсиса являлся холедохолитиаз – 65,9 %, острый деструктивный холецистит – 6,9 %, прорыв эхинококковых кист в холедох – 6,0 %, стриктура терминального отдела холедоха – 6,0 %, стриктура большого дуоденального соска – 5,5 %, стриктура билиодигестивного анастомоза и синдром Мириizzi, соответственно, 5,1 и 5,0 %.

Все больные с острым холангитом и билиарным сепсисом были подвергнуты оперативному лечению. В зависимости от вида операции было выделено 6 групп больных, которые представлены в таблице 1.

Декомпрессия желчных путей позволяла отсрочить радикальную операцию и выполнить ее в более благоприятном периоде. Показаниями к ЭПСТ и ЧЧХС считали холедохолитиаз с воспалительной стриктурой желчных путей или без него, обусловившие развитие острого холангита. Ввиду исходного тяжелого состояния, на первом этапе лечения основной задачей предпринятой миниинвазивной операции считали ликвидацию гнойного холангита путем декомпрессии и восстановления пассажа желчи в двенадцатиперстную кишку.

Согласно полученным результатам, все больные были разделены на четыре группы: группа 1 – пациенты с механической желтухой без признаков воспалительной реакции (SIRS=0) – 85 больных; группа 2 – пациенты с механической желтухой и незначительно выраженной воспалительной реакцией (SIRS один признак) (острый холангит) – 79 больных; группа 3 – пациенты с двумя или более признаками SIRS (билиарный сепсис) – 40 больных; группа 4 – пациенты с двумя или более признаками SIRS и органной дисфункцией SOFA>0 (тяжелый билиарный сепсис) – 13 больных.

Таблица 1. Виды хирургического лечения

Операции	Количество
Эндоскопическая папиллосфинктеротомия (ЭПСТ)	23
Чрескожно-чреспеченочная холангиостомия (ЧЧХС)	5
Холецистэктомия, холедохолитотомия, наружное дренирование холедоха	160
Терминолатеральный гепатоеюноанастомоз на отключенной по Ру петле	24
Холецистэктомия, дренирование пузырного протока по Аббе–Пиковскому	21
Холедохотомия, наружное дренирование холедоха	12
Всего	217

У 53 больных с 3 и 4 группы применяли плазмаферез после предварительной миниинвазивной декомпрессии желчевыводящих путей. После улучшения состояния больных и нормализации периферических показателей крови производили оперативное лечение. Среди этих пациентов были выделены три подгруппы (табл. 2).

У 17 больных (I группа) наряду с предварительной декомпрессией желчевыводящих путей применяли традиционное лечение, включающее инфузионную и антибиотикотерапию; у 18 больных (II группа) плазмаферез применяли в сочетании с непрямой электрохимической оксигенацией (НЭХО) плазмы гипохлоритом натрия; и у 18 (III группа) с дополнительным озонированием плазмы (НЭХО с

озоном) и последующей реинфузией детоксицированной плазмы. Критерии детоксицированности эксфузированной плазмы, делающие возможной ее реинфузию, определяли по Федоровскому Н. М. (2004) (табл. 3).

С целью разработки реабилитационной программы для пациентов с холангитом и оценки целесообразности применения методов экстракорпоральной детоксикации нами поставлена задача исследовать влияние плазмафереза на основные биохимические и специфические параметры интоксикации у больных с тяжелой степенью эндотоксикоза при холангите. Виды и показатели различных методов плазмафереза представлены в таблице 4.

Таблица 2. Характеристика пациентов с билиарным сепсисом

Группы пациентов	Традиционное лечение	НЭХО	НЭХО с озоном	Всего	%
Билиарный сепсис	13	14	13	40	75,5
Тяжелый билиарный сепсис	4	4	5	13	24,5
Всего	17	18	18	53	100

Таблица 3. Критерии детоксицированности эксфузированной плазмы

Показатели плазмы	Критерии реинфузии
Уровень ПСММ	< 0,21 усл. ед.
НТ	< 27 ед./мл
Билирубин общий	< 32 мкмоль/л
Креатинин	< 0,2 ммоль/л
Мочевина	< 8 ммоль/л
Общая концентрация альбумина	> 35 г/л
Эффективная концентрация альбумина	> 30 г/л
Связывающая способность альбумина	> 0,86
Резервная связывающая способность альбумина	> 10 г/л

Таблица 4. Показатели эффективности усовершенствованного способа плазмафереза

Показатели	При поступлении	После декомпрессии	2 сутки после НЭХО	2 сутки после НЭХО с озоном
Общий белок, г/л	77,3±0,3	76,5±0,2	74,5±0,5	74,6±0,45
Мочевина, ммоль/л	16,3±0,8	14,1±0,6	7,2±0,3	7,1±0,3
Креатинин, ммоль/л	0,2±0,01	0,16±0,01	0,07±0,01	0,07±0,01
Билирубин общий, мкмоль/л	218,2±16,4	197,4±9,8	39,3±2,7	38,1±2,5
Аланинаминотрансфераза	0,96±0,04	0,85±0,03	0,09±0,05	0,09±0,04
Аспаргатаминотрансфераза	1,5±0,05	1,3±0,06	0,2±0,08	0,19±0,09
Молекулы средней массы, усл. ед.	0,85±0,09	0,73±0,08	0,40±0,05	0,39±0,04
Общая концентрация альбумина, г/л	38,7±1,4	37,9±1,1	36,3±2,0	36,4±2,1
Эффективная концентрация альбумина, г/л	18,3±0,5	19,7±0,6	35,2±0,5	35,4±0,5
Связывающая способность альбумина, усл. ед.	0,46±0,03	0,53±0,04	0,9±0,07	0,9±0,08
Лейкоцитарный индекс интоксикации	3,7±0,01	3,2±0,02	2,8±0,02	2,7±0,03
Время обработки плазмы			4–16 ч	2–3 ч

Как видно из таблицы 3, более эффективной по всем параметрам явилась комбинация плазмафереза с НЭХО и дополнительным озонированием плазмы. Достоверность полученных данных проверялась с помощью t-критериев Стьюдента ($P=0,05$).

По окончании процесса детоксикации исследуемые показатели были в пределах физиологической нормы. При обязательном после НЭХО посеве на стерильность ни в одном случае роста микрофлоры не выявлено, поскольку, во-первых, сам по себе гипохлорит натрия обладает выраженным бактерицидным действием, и, во-вторых, все манипуляции проводились нами в условиях полной стерильности. Убедившись в детоксицированности плазмы, решали вопрос о возможности реинфузии этой аутоплазмы в качестве плазмозамещающей среды во время последующего сеанса плазмафереза.

Если в результате окончательного контрольно-лабораторного исследования после НЭХО и НЭХО с озонированием плазмы выявлялось существенное повышение показателей эндотоксемии (см. указанные выше критерии в таблице), то реинфузия такой плазмы не проводилась.

Эффективность плазмафереза в до- и послеоперационном периодах оценивали по характеру динамики клинических симптомов заболевания, из-

менению показателей эндотоксемии, результатам биохимических исследований. Клинические проявления холемической интоксикации были прослежены в различные сроки от начала плазмафереза.

Число сеансов плазмафереза составило от 1 до 3 (всего 103 сеанса). Отказ от реинфузий плазмы вследствие неадекватности детоксикации был в 3 случаях (методические и лабораторные погрешности). В остальных случаях реинфузия обеспечила на 85–90 % восполнение общей циркулирующей плазмы аутологичными белковыми компонентами при плазмаферезе. Дополнительно при этом трансфузировали свежемороженную плазму (1 доза от одного донора) и альбумин 10 % 100–150 мл, а также раствор гекодеза – 500,0 и кристаллоиды. Осложнения при проведении сеансов плазмафереза наблюдались в 7 случаях и были купированы соответствующей терапией. Противопоказаний к трансфузии детоксицированной аутоплазмы не установлено.

Эффективность разработанной тактики подготовки больных к оперативному лечению путем комплексного, в зависимости от степени тяжести, применения методов детоксикации и предварительной декомпрессии нашла отражение в полученных результатах (табл. 5).

Таблица 5. Частота осложнений и летальности в исследованной группе

Осложнение	Традиционное лечение		НЭХО с озоном	
	абс.	%	абс.	%
Холемическое кровотечение	3	4,8	2	3,2
Печеночная недостаточность	4 (3 летальность)	6,5 (4,8)	1 (летальность)	1,6
Несостоятельность культи анастомоза	2	3,2	1	1,6
Перитонит	2	3,2	1	1,6
Всего	11	17,7	5	8,1

Как видно из таблицы, сравнительный анализ результатов лечения больных острым холангитом показывает, что тактика лечения, основанная на оценке степени тяжести холемического эндотоксикоза с избирательным применением методов миниинвазивной декомпрессии желчевыводящих путей в комплексе с подготовительной и послеоперационной детоксикационной терапией, позволила сократить число послеоперационных осложнений с 17,7 до 8,1 % и снизить летальность с 4,8 до 1,6 %.

Выводы. 1. Сравнительный анализ результатов лечения больных с острым холангитом показывает, что тактика лечения, основанная на оценке степени тяжести холемического эндотоксикоза с избирательным применением методов миниинвазивной декомпрессии желчевыводящих путей в комплексе с подготовительной и послеоперацион-

ной детоксикационной терапией, позволила сократить число послеоперационных осложнений с 17,7 до 8,1 % и снизить летальность с 4,8 % до 1,6 %.

2. Предложенный нами способ плазмафереза является высокоэффективным методом предоперационной подготовки у больных с тяжелой степенью холемического эндотоксикоза, способствующим стабилизации активности цитолитического (понижение аланинаминотрансферазы и аспартатаминотрансферазы) и холестатического (понижение билирубина) процесса, улучшающим белково-синтетическую функцию печени, позволяющим максимально ликвидировать основные клинические проявления у данного тяжелого контингента больных и тем самым значительно расширить показания к оперативному лечению.

3. Регенерация плазмы больных, эксфузированной при плазмаферезе, в течение 3–4 ч раствором гипохлорита натрия и дополнительным озонирова-

нием обеспечивает снижение показателей ее токсичности и делает пригодной для реинфузии в организм больного. Предложенный усовершенствованный плазмаферез с реинфузией экстракорпорально модифицированной аутоплазмы позволяет

сократить потребность в донорских белковых препаратах, снизить риск возможных иммунных реакций, риск инфицирования пациента вирусами гепатитов В и С, вирусом иммунодефицита человека, цитомегаловирусом, вирусом герпеса.

СПИСОК ЛИТЕРАТУРЫ

1. Багненко С. Ф. Современные подходы к этиологии, патогенезу и лечению холангита и билиарного сепсиса / С. Ф. Багненко, С. А. Шляпников, А. Ю. Корольков // Бюллетень сибирской медицины. – 2007. – № 3. – С. 27–32.
2. Гейниц А. В. Лечение острого холангита / А. В. Гейниц, Н. А. Тогоидзе, М. С. Атаян // Анналы хирургической гепатологии. – 2003. – Т. 8, № 1. – С. 107–111.
3. Давлатов С. С. Новый метод детоксикации организма в лечении больных гнойным холангитом / С. С. Давлатов // Медиаль. – 2013. – № 3. – С. 62–65.
4. Иоффе И. В. Плазмаферез в комплексном лечении механических желтух, обусловленных холедохолитиазом / И. В. Иоффе, В. П. Потеряхин // Украинский журнал экстремальной медицины имени Г. О. Можаяева. – 2009. – Т. 10, № 1. – С. 122–125.
5. Корольков А. Ю. Хирургическое лечение гнойного холангита и билиарного сепсиса при стриктурах терминального отдела желчного протока / А. Ю. Корольков // Инфекция в хирургии. – 2009. – Т. 7, № 1. – С. 13–15.
6. Современная эфферентная терапия в клинической токсикологии / А. Е. Сюсюкин, А. Л. Костюченко, А. Н. Бельских [и др.] // Эфферентная терапия. – 2004. – № 3. – С. 69–71.
7. Шаповальянц С. Г. Эндоскопические методы в лечении рубцовых послеоперационных стриктур желчевыводящих протоков / С. Г. Шаповальянц // Анналы хирургической гепатологии. – 2007. – № 2. – С. 70–77.
8. Plasmapheresis in the treatment of cholemic endotoxemia / S. S. Davlatov, Sh. Z. Kasymov, Z. B. Kurbaniyazov [et al.] // Академический журнал Западной Сибири. – 2013. – № 1. – С. 30–31.
9. The effect of molecular adsorbent recirculating system treatment on survival, native liver recovery, and need for liver transplantation in acute liver failure patients / T. Kantola, A. M. Koivusalo, K. Hockerstedt, H. Isoniemi // Transpl. Int. – 2008. – Vol. 21. – P. 857–866.
10. Patzer J. F. 2nd Thermodynamic considerations in solid adsorption of bound solutes for patient support in liver failure / J. F. Patzer // Artif. Organs. – 2008. – P. 499–508.

Получено 25.09.14

УДК 616.-89+616.12

© А. В. СУДУС, Т. Б. ГУДЗЕНКО, І. М. ШЕВЧУК

ДВНЗ "Івано-Франківський національний медичний університет"

Безпосередні результати перших 103 кардіохірургічних операційних втручань на Прикарпатті

A.V. SUDUS, T. B. HUDZENKO, I. M. SHEVCHUK

SHEI "Ivano-Frankivsk National Medical University"

IMMEDIATE RESULTS OF THE FIRST 103 CARDIAC SURGERY OPERATIONS IN PRYKARPATTYA

У статті наведено результати операцій на серці в умовах штучного кровообігу у 103 хворих, виконаних впродовж 2012–2014 рр. на базі лікувально-діагностичного центру "Сімедгруп" Івано-Франківського національного медичного університету. Серед них 71 (68,9 %) чоловік і 32 (31,1 %) жінки віком від 26 до 78 років, середній вік $(61,4 \pm 10,6)$ року. Операції коронарного шунтування виконано у 72 (69,9 %) хворих. Операції ізольованого коронарного шунтування проведено у 60 (83,3 %) пацієнтів. У 69 (95,8 %) хворих для ревазуляризації передньої міжшлуночкової артерії використали ліву внутрішню грудну артерію, у 3 (4,2 %) – виключно аутовенозні графти. У 28 (27,2 %) із 103 хворих операційні втручання проведено на клапанному апараті серця. Протезування аортального клапана виконано у 15 (53,5 %), мітрального – у 12 (42,8 %), обох клапанів – у одного хворого. У 6 (21,4 %) пацієнтів показанням до хірургічного втручання став інфекційний ендокардит з ураженням клапанів серця. Післяопераційні ускладнення виникли у 4 (3,9 %) хворих. Нестабільність груднини у 2 пацієнтів була корегована стернопластиком. Спонтанний пневмоторакс у 2 хворих був ліквідований дренажуванням плевральної порожнини за Бюлау. Всі пацієнти в задовільному стані були виписані для подальшої реабілітації.

The article contains the results of open heart surgery on 103 patients within 2012–2014 in Ivano-Frankivsk National Medical University on the clinical base of Medical and Diagnostic Center "Simedgroup". The operations were performed on patients, 71 (68.9 %) of which are male and 32 (31.1 %) are female between 26 and 78 years of age. The average age of patients is (61.4 ± 10.6) years. Coronary artery bypass surgery was performed on 72 patients (69.9 %). Isolated coronary artery bypass grafting was performed in 60 cases (83.3 %). In 69 cases (95.8 %) the left internal thoracic artery was used for the revascularization of the left anterior descending artery, but in 3 cases (4.2 %) only venous grafts were used. In the 28 out of 103 cases (27.2 %) the surgical interventions were performed on the heart valves. The aortic valve replacement was performed in 15 cases (53.5 %), mitral – in 12 cases (42.8 %), both valves – in one case. There were 6 cases (21.4 %), in which the infective endocarditis with damage to heart valves became an indication for a surgical intervention. Postoperative complications occurred in 4 cases (3.9 %). The instability of the sternum was corrected with the help of sternal plastic surgery in 2 cases. Spontaneous pneumothorax was dissolved with the help of chest drainage in 2 cases. According to the article, all patients with satisfactory condition were discharged for further rehabilitation.

Постановка проблеми і аналіз останніх досліджень та публікацій. Захворювання серця і судин є найчастішою причиною смерті населення як у світі, так і в Україні. У загальній структурі смертності вони становлять 66,4 %. Від серцево-судинних захворювань, на жаль, вмирають люди віком від 30 до 60 років, тобто у розквіті працездатності, інтелектуального та фізичного потенціалу. Сучасна кардіохірургія володіє усіма необхідними засобами, щоб суттєво впливати на показники смертності та інвалідизації від цих недуг [1].

За розрахунками, кількість хворих в Україні, які потребують кардіохірургічної допомоги, сягає 35 тис. на рік. Крім того, в нашій країні є 150 тис. хворих, яким необхідне кардіохірургічне лікування. Фактич-

но в Україні кардіохірургічна допомога надається тільки 54 % хворим, які його потребують [2].

Створення кардіохірургічної служби на Прикарпатті зумовлено нагальною потребою наближення висококваліфікованої кардіохірургічної допомоги жителям Івано-Франківської області.

Мета роботи: оцінити безпосередні результати операцій на відкритому серці, проведених у 103 хворих впродовж 2012–2014 рр. на кафедрі хірургії № 2 та кардіохірургії Івано-Франківського національного медичного університету, на клінічній базі лікувально-діагностичного центру "Сімедгруп".

Матеріали і методи. Операції на серці в умовах штучного кровообігу започатковані на кафедрі хірургії

№ 2 та кардіохірургії на базі лікувально-діагностичного центру “Сімедгруп” Івано-Франківського національного медичного університету у червні 2012 року. Серед прооперованих 103 хворих: 71 (68,9 %) чоловік і 32

(31,1 %) жінки віком від 26 до 78 років. Середній вік прооперованих хворих склав (61,4±10,6) року.

Гендерний та віковий спектр прооперованих хворих представлений в таблиці 1.

Таблиця 1. Розподіл прооперованих хворих за віком та статтю

Стать	Молодий вік (до 45 років)	Середній вік (45–59 років)	Літній вік (60–74 роки)	Старечий вік (понад 75 років)
Чоловіки	4	27	34	6
Жінки	4	12	15	1
Разом	8	39	49	7

Хворі чоловіки літнього і похилого віку склали 39 % (40 із 103 хворих). Ці дані відповідають закономірному процесу старіння людського організму та відповідного зростання кількості серцево-судинних захворювань.

Об’єм хірургічних втручань на серці включав майже весь спектр операційних втручань у дорослих, а саме: коронарне шунтування, протезування та пластику клапанів серця, видалення пухлин серця (міксому), операції при аневризмах висхідного відділу аорти, корекцію деяких уроджених вад серця (дефект міжпередсердної перетинки).

Всі операційні втручання проводили в умовах комбінованої (тотальної інтравенозної та інгаляційної) анестезії з штучною вентиляцією легень (наркозно-діхальний апарат Fabius Tigo, Німеччина), штучного кровообігу (апарат штучного кровообігу MAQUET, Німеччина) та помірної гіпотермії (28–32 °С). Захист міокарда під час основного етапу операції здійснювали з використанням кров’яної холодової гіперкалієвої кардіopleгії за методом Calafiore [3].

Операції проводили після детального обстеження хворих, визначення відповідних показань та об’єму втручання, оцінки його ризику і можливих ускладнень.

Показаннями до відкритого операційного втручання при ішемічній хворобі серця (ІХС) вважали стеноз стовбура лівої коронарної артерії (ЛКА) понад 50 %, багатосудинне ураження коронарних артерій з локалізацією в проксимальних відділах передньої міжшлуночкової артерії (ПМША) понад 75 % та наявність післяінфарктної аневризми лівого шлуночка. Протезування клапанів серця проводили при гемодинамічно значимих вадах, зокрема стенозі та/або недостатності III–IV ступенів [4, 5]. Міксому лівого передсердя та аневризму висхідної аорти також вважали абсолютними показаннями до операційного втручання.

Результати досліджень та їх обговорення. Операції коронарного шунтування виконано у 72 (69,9 %) із 103 хворих. З них операції ізольованого коронарного шунтування проведено у 60 (83,3 %) пацієнтів.

Всього було накладено 199 коронарних шунтів, середня кількість шунтів на одного хворого склала 2,7.

Для реваскуляризації передньої міжшлуночкової артерії у 69 (95,8 %) хворих використали ліву внутрішню грудну артерію (ЛВГА). Застосування ЛВГА є “золотим стандартом” коронарної хірургії, оскільки велика кількість проведених рандомізованих досліджень показала найкращі віддалені результати після її використання [6].

Для шунтування коронарних артерій інших бассейнів використовували велику підшкірну вену з нижніх кінцівок. Таким чином, у структурі проведених операційних втручань переважали операції коронарного шунтування (табл. 2).

Тільки у 3 (4,2 %) із 72 хворих для шунтування використали виключно аутовенозні графти. З них за наявності пухлини лівої легені і необхідності проведення в майбутньому торакотомії (1), при оклюзії ЛВГА (1), у зв’язку з вираженим остеопорозом груднини (1). Забір ЛВГА при значному остеопорозі груднини значно збільшував ризик виникнення післяопераційних ускладнень.

Використання виключно артеріальних графтів сприяло кращим віддаленим результатам [7]. У 5 (6,9 %) хворих використали ЛВГА для шунтування ПМША та діагональної артерії (ДА) у вигляді секвенційного анастомозу (рис. 1 А).

В одного хворого провели повну артеріальну реваскуляризацію трьох магістральних коронарних артерій, в тому числі ПМША огинаючої артерії (ОА), правої коронарної артерії (ПКА) з використанням обох внутрішніх грудних артерій. Необхідність їх використання була зумовлена відсутністю великих підшкірних вен на нижніх кінцівках через проведений у минулому венекрез (рис. 1 Б).

У 2 (2,8 %) хворих, які перенесли Q-інфаркт міокарда, діагностували гемодинамічно значиму аневризму передньо-бокової стінки лівого шлуночка. Для хірургічної корекції поряд з коронарним шунтуванням виконали лінійну пластику лівого шлуночка та ендовентрикулопластику лівого шлуночка за Дором (V. Dor et al., 1989).

Таблиця 2. Характеристика операцій коронарного шунтування

Вид втручання	Кількість хворих n=72	Ускладнення	Летальність
Ізольоване коронарне шунтування	60	2	0
Коронарне шунтування з резекцією післяінфарктної аневризми лівого шлуночка	2	0	0
Коронарне шунтування у поєднанні з протезуванням аортального клапана	6	0	0
Коронарне шунтування у поєднанні з протезуванням/пластикою мітрального клапана	2/1	0	0
Коронарне шунтування у поєднанні з протезуванням обох клапанів	1	0	0
Всього:	72	2	0
з них шунтування 1-ї судини	10		
шунтування 2-х судин	13		
шунтування 3-х судин	34		
шунтування 4-х судин	14		
шунтування 5-х судин	1		

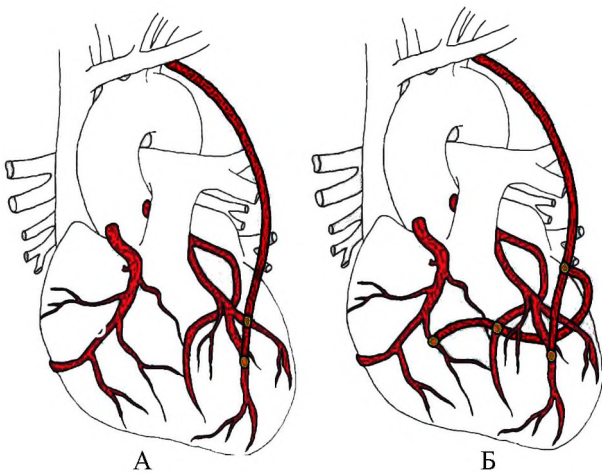


Рис. 1. Схема аутоартеріального коронарного шунтування: А – секвенційний анастомоз лівої внутрішньої грудної артерії до діагональної артерії та передньої міжшлуночкової артерії; Б – двомарне шунтування у вигляді Т-подібного шунта.

У 10 (13,9 %) хворих ІХС була поєднана з гемодинамічно значимими вадами клапанів серця, що, крім коронарного шунтування, потребувало протезування або пластики клапанів серця.

У 28 (27,2 %) із 103 хворих операційні втручання проведені на клапанному апараті серця (табл. 3).

У 2 (2,8 %) хворих, які перенесли Q-інфаркт міокарда, діагностували гемодинамічно значиму аневризму передньо-бокової стінки лівого шлуночка. Для хірургічної корекції поряд з коронарним шунтуванням виконали лінійну пластику лівого шлуночка та ендовентрикулопластику лівого шлуночка за Дором (V. Dor et al., 1989).

У 10 (13,9 %) хворих ІХС була поєднана з гемодинамічно значимими вадами клапанів серця, що, крім коронарного шунтування, потребувало протезування або пластики клапанів серця.

У 28 (27,2 %) із 103 хворих операційні втручання проведені на клапанному апараті серця (табл. 3).

Таблиця 3. Характеристика операцій протезування клапанів серця

Вид втручання	Кількість хворих (n=28)	Ускладнення	Летальність
Протезування аортального клапана	15	2	0
Протезування мітрального клапана	12	0	0
Протезування обох клапанів	1	0	0

Серед вад аортального клапана, що потребував хірургічної корекції, домінував аортальний стеноз переважно за рахунок вираженого фіброзу та кальцинозу стулок різноманітної етіології: ревматизм, дегенеративні зміни стулок, “кальцинуюча хвороба серця” (рис. 2).

Показаннями до протезування мітрального клапана у 10 із 12 хворих слугував мітральний стеноз ревматичного генезу (рис. 3).

У 6 (21,4 %) хворих показанням до хірургічного втручання став інфекційний ендокардит з ураженням клапанів серця. Чотири пацієнти були прооперовані у гострій стадії інфекційного ендокардиту з вегетаціями на стулках мітрального (3) та аортального клапанів (1). У двох хворих операційне втручання виконали при хронічному перебігу інфекційного ендокардиту, що привело до формування вираженої аортальної недостатності за рахунок перфорації або руйнації стулок.

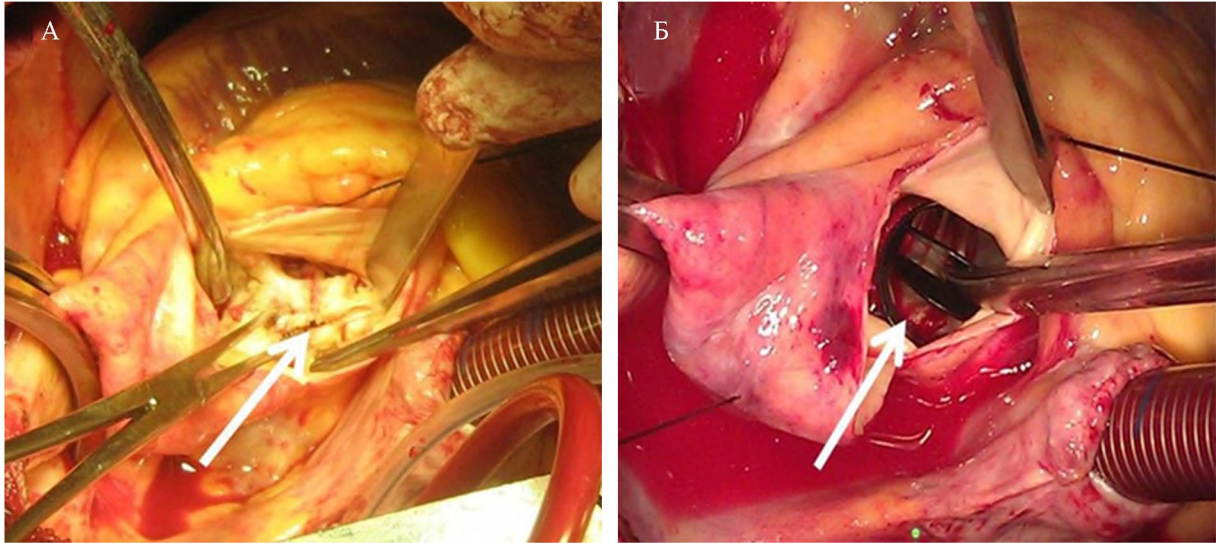


Рис. 2. Хв. Ч., 73 р., медична карта № 103. Аортальний стеноз IV ст., виражений кальциноз стулок аортального клапана: А – до корекції; Б – після корекції.

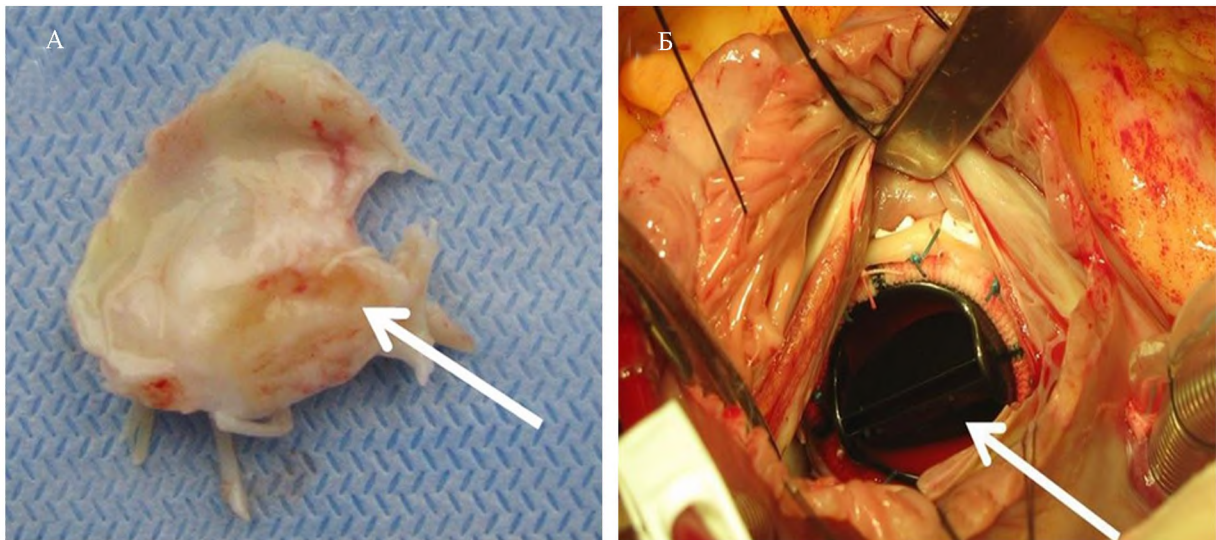


Рис. 3. Хв. К., 47 р., медична карта № 130. Мітральний стеноз III ст., виражений фіброз стулок мітрального клапана ревматичного генезу: А – висічена передня стулка; Б – механічний протез у мітральній позиції.

У 3 (2,9 %) із 103 хворих проведено інші види операційних втручань на серці. Зокрема, у одного хворого з аневризмою висхідного відділу аорти виконали операцію Бентала (Н. Н. Bentall, 1968), яка включає протезування аортального клапана та висхідного відділу аорти. Хірургічну корекцію дефекту міжпередсердної перетинки та видалення міксоми лівого передсердя – по одному хворому.

Післяопераційні ускладнення виникли у 4 (3,9 %) пацієнтів. Нестабільність груднини у 2 хворих була корегована стернопластиком. Спонтанний пневмоторакс у 2 пацієнтів був ліквідований дренажуванням плевральної порожнини за Бюлау. Всі хворі живі. Середній термін післяопераційного періоду склав $(9,1 \pm 2,7)$ ліжко-дня. Всі хворі виписані зі стаціона-

ру з покращанням та переведені на реабілітацію в обласний кардіологічний диспансер або в районну лікарню за місцем проживання.

Висновки. Створення кардіохірургічної служби на Прикарпатті ще далеко від завершення. Впровадження в практичну діяльність операційних втручань на відкритому серці в умовах штучного кровообігу, що включає на даний час коронарне шунтування, протезування та пластику клапанів серця, видалення міксоми, операції при аневризмах висхідного відділу аорти, корекцію дефекту міжпередсердної перетинки, ставить реальне завдання наближення висококваліфікованої кардіохірургічної допомоги до жителів Івано-Франківської області.

СПИСОК ЛІТЕРАТУРИ

1. Книшов Г. В. Резолюція V Конгресу серцево-судинних хірургів України і Польщі “Актуальні питання серцево-судинної хірургії”, присвяченого сторіччю з дня народження академіка М. М. Амосова / Г. В. Книшов // Укр. мед. часопис. – 2013. – № 4 (96). – С. 11–12.
2. Підсумки роботи Асоціації серцево-судинних хірургів України в 2012 році // Серцево-судинна хірургія. Щорічник наукових праць Асоціації серцево-судинних хірургів України. – К., 2013. – Вып. 21. – С. 13–18.
3. Inter-mittent antegrade warm blood cardioplegia / A. M. Calafiore, G. Teodori, A. Mezzetti [et al.] // Ann. Thorac. Surg. – 1995. – Vol. 59. – P. 398–402.
4. 2011 ACCF/AHA Guideline for coronary artery bypass graft surgery: a report of the American College of Cardiology Foundation / American Heart Association Task Force on Practice Guidelines / L. D. Hillis, P. K. Smith, J. L. Anderson [et al.] // Circulation. – 2011. – Vol. 124. – P. 652–735.
5. Guidelines on the management of valvular heart disease (version 2012) / A. Vahanian, J. Alfieri, F. Andreotti [et al.] // European Heart Journal. – 2012. – Vol. 33. – P. 2451–2496.
6. Use of the left internal mammary artery to the left anterior descending artery: a study of patient characteristics, effect on morbidity and mortality and reasons for non-usage / S. Karthik, A. K. Srinivasan, A. D. Grayson [et al.] // Ann Thorac. Surg. – 2004. – Vol. 78. – P. 142–148.
7. Comparison of bilateral internal thoracic artery revascularization using in situ or Y graft configurations: a prospective randomized clinical, functional, and angiographic midterm evaluation / D. Glineur, C. Hanet, A. Poncelet [et al.] // Circulation. – 2008. – Vol. 118. – P. 216–221.

Отримано 26.09.14

УДК 617.713-001-06:616-091.8-02:612.014.464]-092.9

© М. В. ТУРЧИН

ДВНЗ "Тернопільський державний медичний університет імені І. Я. Горбачевського"

Роль активних форм кисню у процесах ініціації апоптичної загибелі клітин за умови механічної непроникаючої травми рогівки в експерименті

M. V. TURCHYN

SHEI "Ternopil State Medical University by I. Ya. Horbachevsky"

ROLE OF REACTIVE OXYGEN SPECIES IN THE PROCESS INITIATION OF APOPTOTIC CELL DEATH BY MECHANICAL NONPENETRATING CORNEAL INJURY IN EXPERIMENT

В експериментах на кролях доведено, що при експериментальній непроникаючій механічній травмі рогівки достовірно зростають рівні активних форм кисню та спонтанного апоптозу ядромісних клітин крові протягом 21 доби спостереження з максимумами на 3-й і 14-й дні. При цьому встановлено, що одним із шляхів ініціації програмованої загибелі клітин крові шляхом апоптозу при модельованій травмі є мітохондрійопосередкований.

It was proved that significantly increases of the level of reactive oxygenspecies and spontaneous apoptosis of blood cells within 21 days of observation with maximum at the 3rd and 14th days in the case of experimental nonpenetrative mechanical corneal injury. It was found that mitochondria mediated way is one of the ways which initiate programmed cell death by apoptosis in blood during experimental trauma.

Постановка проблеми і аналіз останніх досліджень та публікацій. Травми ока є поширеною причиною порушення зору і сліпоти у всьому світі зі значними соціально-економічними наслідками [11, 13]. Згідно з даними Т. А. Красновида, соціально-економічна значущість цієї проблеми зростає у зв'язку з тим, що основним контингентом хворих із травматичними пошкодженнями ока є переважно чоловіки молодого, найбільш працездатного віку [1]. Близько півмільйона людей у світі сліпоту, а 30–40 % – монокулярний зір пов'язують із механічною травмою ока [7, 12]. Щорічно близько 2 млн випадків травм очей реєструються у Сполучених Штатах Америки, у результаті чого 40 тисяч пацієнтів мають постійне порушення зору [10]. Дослідниками вивчено поширеність очної травми не тільки у США, але й у Великобританії, Швеції, Греції, Росії та інших країнах, проте у доступній літературі ми не знайшли статистичних даних щодо поширеності непроникаючої механічної травми ока в Україні [8]. З патологіологічної точки зору, така висока захворюваність на травми очей створює необхідність дослідження механізмів розвитку і прогресування захворювання для розробки ефективних методів консервативного та хірургічного лікування.

Відомо, що розвиток багатьох захворювань очей, зокрема катаракти, глаукоми, дегенерації

сітківки, пов'язаний з утворенням мітохондріями активних форм кисню [3]. Рівень активних форм кисню (АФК) в клітинах крові є важливою характеристикою їх метаболічного стану. Його зміна виступає сигнальним механізмом для запуску різних клітинних процесів, у тому числі й апоптозу.

Мета роботи: з'ясувати роль активних форм кисню в крові експериментальних тварин в ініціації апоптичної загибелі клітин крові при експериментальній механічній непроникаючій травмі рогівки.

Матеріали і методи. Експериментальні дослідження проводили на статевозрілих кролях породи "Шиншила" масою від 2,5 до 3,0 кг відповідно до Женевської конвенції "International Guiding principles for Biochemical research in involving animals" (Geneva, 1990) та згідно із Загальними принципами експериментів на тваринах, схваленими на Національному конгресі з біоетики (Київ, Україна, 2001). Кролі отримували повноцінне збалансоване харчування і перебували в належних санітарно-гігієнічних умовах віварію ДВНЗ "Тернопільський державний медичний університет імені І. Я. Горбачевського МОЗ України".

Експериментальну модель пошкодження рогівки відтворювали на обох очах тварини під місцевою епібульбарною анестезією 0,5 % розчином ал-

каїну та ретробульбарною анестезією 2 % розчином лідокаїну 1,0 мл. Трепаном діаметром 7 мм у верхній половині роги́вки наносили концентричну епітеліальну насічку, в межах якої одноразовим офтальмологічним скальпелем видаляли епітелій разом з переднім шаром строми роги́вки (викроювали клапот товщиною до 0,2 мм). Контроль відтворення ерозії здійснювали методом фарбування роги́вки 0,5 % розчином флюоресцеїну.

Тварин поділили на п'ять груп: контрольна група – інтактні тварини (10 кролів); перша дослідна група – термін спостереження через 3 доби після травми (10 кролів); друга дослідна група – через 7 днів після травми (10 кролів); третя дослідна група – через 14 днів після травми (10 кролів); четверта дослідна група – термін спостереження через 21 день після травми (10 кролів).

В умовах тіопентало-натрієвого знеболювання (25 мг/кг) у кролів з крайової вени вуха забирали кров, після чого виводили з експерименту методом повітряної емболії. Ядровмісні клітини крові (ЯКК) виділяли методом седиментації в 3 % поліглюкіні, оскільки вченими з Інституту кріобіології і кріомедицини НАН України встановлено, що використання даного методу виділення достовірно не змінює рівень АФК від фізіологічних значень [5].

Аналіз зразків клітин крові проводили на проточному цитометрі EpicsXL ("BeckmanCoulter", США) за допомогою гістограм та відповідних їм вікон статистики, що містили показники середньої геометричної інтенсивності світіння мічених клітин. Значення досліджуваного параметра виражали у відсотках (інтенсивність світіння на клітину). Барвник дихлорфлюоресцеїну діацетат (ДХФ-ДА) є неполярною сполукою, пасивно проникаючи в клітину, гідролізується естеразами, перетворюючись у полярну сполуку, не здатну дифундувати назад з клітини – 2,7-дигідродихлорфлюоресцеїн. У присутності внутрішньоклітинних АФК, 2,7-дигідродихлорфлюоресцеїн окиснюється до 2,7-дихлорфлюоресцеїну, який є флуоресціюючою сполукою у

ділянці зеленого спектра, що дозволяє аналізувати клітини за інтенсивністю світіння барвника (FL-1 канал) за допомогою проточної цитометрії [9].

Статистичну обробку результатів виконано у відділі системних статистичних досліджень університету в програмному пакеті Statsoft STATISTICA. Для всіх показників розраховували значення середньої арифметичної вибірки (M), її дисперсії і помилки середньої (m). Достовірність різниці значень між незалежними кількісними величинами визначали за допомогою критерію Манна-Уїтні.

Кореляційний аналіз проводили між усіма досліджуваними показниками. Вираховували коефіцієнт лінійної кореляції (r) та його достовірність (p), що відповідним чином позначалося у таблицях (кореляційних матрицях). Якщо показник $r=0$, зв'язок вважався відсутнім, у діапазоні 0–0,3 – свідчив про слабку кореляцію, проміжок показника 0,3–0,7 характеризував зв'язок середньої сили, а інтервал 0,7–1,0 вказував на значну кореляційну взаємодію. Коефіцієнт кореляції оцінювали як достовірний при $p<0,05$.

Результати досліджень та їх обговорення.

Проведене нами дослідження вказало на те, що у дослідній групі 1 в плазмі крові експериментальних тварин спостерігали достовірне зростання рівня АФК ядровмісних клітин на 88,45 % порівняно з даними контролю, причому такий високий рівень кисневих радикалів відмічено протягом 21 доби спостереження ($p<0,05$) (табл. 1). Так, у 2-й дослідній групі відсоток АФК зріс на 83,55 % порівняно з нормою, проте був майже однаковий з даними попередньої групи, тоді як уже в 3-й групі кисневі радикали підвищилися на 74,9 % відносно отриманих результатів 2-ї групи. Через 20 діб після моделювання механічної непроникаючої травми роги́вки рівень АФК достовірно зріс у 3,25 раза стосовно даних контрольної групи ($p<0,05$), проте не відмічено динамічних змін відносно 14-ї доби.

Таблиця 1. Показники активних форм кисню та спонтанного апоптозу ядровмісних клітин крові кролів за умови механічної непроникаючої травми роги́вки ($M\pm m$)

Показник	Контрольна група (n=10)	Дослідна група 1 (n=10)	Дослідна група 2 (n=10)	Дослідна група 3 (n=10)	Дослідна група 4 (n=10)
АФК, %	22,07±0,90	41,59±0,72 $p_1<0,05$ $p_2<0,05$	40,51±1,18 $p_1<0,05$ $p_2>0,05$	70,86±1,44 $p_1<0,05$ $p_2<0,05$	71,62±1,06 $p_1<0,05$ $p_2>0,05$
Спонтанний апоптоз, %	2,50±0,28	3,99±0,25 $p_1<0,05$ $p_2<0,05$	4,60±0,22 $p_1<0,05$ $p_2>0,05$	6,26±0,25 $p_1<0,05$ $p_2<0,05$	6,72±0,24 $p_1<0,05$ $p_2>0,05$

Примітка. p_1 – різниця достовірна порівняно з контрольними тваринами; p_2 – різниця достовірна порівняно з ураженими тваринами.

Відомо, що у фізіологічно повноцінній клітині АФК утворюються постійно у невеликій кількості, які клітина інактивує за допомогою антиоксидантної системи. Тому ці кисневі радикали не викликають пошкодження клітини. За умови досліджуваної нами експериментальної механічної непроникаючої травми рогівки АФК клітин крові перевищують захисні можливості клітини, що, за даними літератури, викликає порушення цілісності мітохондрій, виснаження АТФ і активацію ферментів лізосом, а це призводить до руйнування клітини [2]. Результати нашого дослідження показали сповільнення утворення АФК на 7-му і 21-шу доби, що може бути пов'язано як з активацією ферментів антиоксидантного захисту (каталаза, пероксидаза, супероксиддисмутаза), в результаті чого процес утворення АФК у клітині сповільнюється, так і з порушенням естеразної ензиматичної активності всередині клітини. Крім того, можливе збільшення швидкості рециклінгу NADPH/NADP за участю

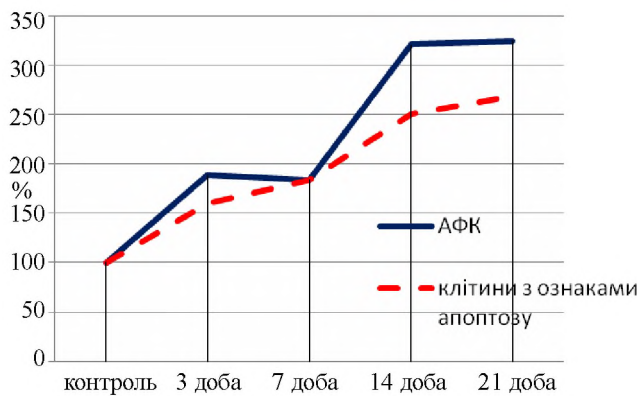


Рис. 1. Динаміка рівня вільних радикалів та апоптичної загибелі клітин крові за умови експериментальної непроникаючої механічної травми рогівки.

NADP-оксидази у даних експериментальних умовах, що знижує цитозольну концентрацію АФК [6].

Наступним етапом було дослідження спонтанного апоптозу ядровмісних клітин крові при механічній травмі рогівки. Встановлено, що відсоток клітин з ознаками апоптичної загибелі хвилеподібно зростає протягом 20 діб спостереження. Так, у дослідній групі 1 відсоток клітин з явищами апоптозу зріс в 1,59 раза, у групі 2 – в 1,84 раза, у групі 3 – у 2,50 раза і в групі 4 – у 2,68 раза стосовно контролю (табл. 1). Порівнюючи динаміку досліджуваних параметрів, слід відмітити односпрямовані їх зміни з максимумами на 3-тю і 14-ту доби (рис. 1). Аналізуючи отримані зміни, можна говорити про значний вклад оксидативного стресу в апоптичну загибель клітин.

Окисне ураження є результатом оксидативного стресу, коли порушується баланс прооксидантно-антиоксидантної системи. У попередніх дослідженнях доведено, що за умови експериментальної непроникаючої механічної травми рогівки відмічається інтенсифікація процесів вільнорадикального окиснення: підвищення рівнів ТБК-активних продуктів і шифових основ у крові та водянистій волозі з максимальним зростанням на 14-ту добу ($p < 0,05$). Враховуючи, що одним із проявів токсичної дії метаболітів кисню є інтенсифікація реакцій вільнорадикального окиснення, що проявляється зростанням рівня малонового діальдегіду, ми провели зіставлення отриманих результатів ТБК-реактивів з АФК і встановили значну кореляційну взаємодію між цими показниками (табл. 2). Звертає на себе увагу те, що найміцніші зв'язки між показником раннього апоптозу та показниками продуктів тіобарбітурової кислоти і АФК були протягом 7–14 діб спостереження. Це підтверджує, що у цей період апоптичні зміни ядровмісних клітин запускають вільнорадикальні процеси, які значно активуються.

Таблиця 2. Кореляційні зв'язки між показником раннього апоптозу, ТБК-реактантами та рівнем АФК ядровмісних клітин крові при експериментальній непроникаючій механічній травмі рогівки

Пари кореляційних зв'язків		Дослідні групи	Коефіцієнт кореляції, r_{xy}	Вірогідність кореляційного зв'язку, p
Рівень ТБК-реактивів, мкмоль/дл ³	Кількість анексин-позитивних клітин крові, %	1	0,76	<0,05
		2	0,99	<0,05
		3	0,80	<0,05
		4	0,77	<0,05
Рівень активних форм кисню у клітинах, %	Кількість анексин-позитивних клітин крові, %	1	0,79	<0,05
		2	0,99	<0,05
		3	0,97	<0,05
		4	0,76	<0,05
Рівень активних форм кисню у клітинах, %	Рівень ТБК-реактивів, мкмоль/дл ³	1	0,68	<0,05
		2	0,99	<0,05
		3	0,74	<0,05
		4	0,92	<0,05

Наші дані підтверджують те, що при експериментальній непроникаючій механічній травмі рогівки мітохондрії відіграють одну з провідних ролей в реалізації апоптичної програми у клітині за рахунок зниження трансмембранного потенціалу [4, 14] і гіперпродукції активних форм кисню. Сигнальним шляхом ініціації апоптозу клітин крові за умови експериментальної непроникаючої механічної травми рогівки є мітохондріопосередкований (пряма залежність між зростанням ТБК-реактивних (r=0,99; p<0,05), активних форм кисню (r=0,99; p<0,05) та відсотком анексинпозитивних клітин крові через 7 год).

Висновки. 1. При експериментальній непроникаючій механічній травмі рогівки достовірно зро-

стають рівні активних форм кисню та спонтанного апоптозу клітин протягом 21 доби спостереження з максимумами на 3-й і 14-й день.

2. Сигнальним шляхом ініціації апоптозу ядровмісних клітин крові за умови експериментальної непроникаючої механічної травми рогівки є мітохондріопосередкований (пряма залежність між зростанням ТБК-реактивних, активних форм кисню та відсотком анексинпозитивних клітин крові (r=0,99; p<0,05) через 7 год).

Перспективи подальших досліджень. У перспективі буде досліджуватися вплив різних методів лікування на активність оксидативного стресу за умови експериментальної непроникаючої травми рогівки в динаміці.

СПИСОК ЛІТЕРАТУРИ

1. Красновид Т. А. Травматичні пошкодження ока з внутрішньоочними сторонніми тілами / Т. А. Красновид // *Новости медицины и фармации.* – 2011. – № 363. – Режим доступу : <http://www.mif-ua.com/archive/article/17122>
2. Куликов В. Ю. Роль окислительного стресса в регуляции метаболической активности внеклеточного матрикса соединительной ткани (обзор) / В. Ю. Куликов // *Медицина и образование в Сибири.* – 2009. – № 4. – С. 47–58.
3. Мальшев В. Е. Опыт применения препарата мексидол в комплексном амбулаторном лечении больных с заболеваниями глаз дегенеративно-дистрофического происхождения / В. Е. Мальшев, О. И. Сальников // *Бюллетень экспериментальной биологии и медицины.* – 2006. – Приложение 1. – С. 55–57.
4. Меньщикова Е. Б. Окислительный стресс / Е. Б. Меньщикова, В. З. Ланкин, Н. К. Зенков // *Прооксиданты и антиоксиданты.* – М. : Слово, 2006. – 556 с.
5. Михайлова О. А. Оценка активных форм кислорода ядродержащих клеток кордовой крови в зависимости от метода выделения / О. А. Михайлова, П. М. Зубов // *Матеріали X наукової конференції молодих вчених з міжнародною участю “Актуальні питання геронтології та геріатрії”, присвяченої пам’яті академіка Володимира Веніаміновича Фролькіса (Київ, 26 січня 2011 року).* – К. : ДУ “Інститут геронтології НАМН України”. – 2011. – С. 34.
6. Структурно-функциональное состояние и жизнеспособность ядродержащих клеток кордовой крови после криоконсервирования / Л. А. Бабийчук, П. М. Зубов, О. А. Михайлова, В. В. Рязанцев // *Научные ведомости Белгородского государственного университета.* – (Серия “Медицина. Фармация”). – 2013. – № 18, Т. 23. – Режим доступа: [http://cyberleninka.ru/article/n/strukturno-funktsionalnoe-sostoyanie-i-](http://cyberleninka.ru/article/n/strukturno-funktsionalnoe-sostoyanie-i-zhiznesposobnost-yadrosoderzhaschih-kletok-kordovoy-krovi)

- zhiznesposobnost-yadrosoderzhaschih-kletok-kordovoy-krovi-posle-kriokonservirovaniya
7. A five-year retrospective study of the epidemiological characteristics and visual outcomes of patients hospitalized for ocular trauma in a Mediterranean area / S. Cillino, A. Casuccio, F. Di Pace [et al.] // *BMC Ophthalmol.* – 2008. – Vol. 22. – P. 8–16.
8. Bhogal G. Penetratingocularinjuriesinthehome / G. Bhogal, P. J. Tomlins, P. I. Murray // *J. Public Health* – 2007. – Vol. 29. – P. 72–74.
9. Caveolin-1 Inhibits Expression of Antioxidant Enzymes through Direct Interaction with Nuclear Erythroid 2 p45-related Factor-2 (Nrf2) / W. Li, H. Liu, J. S. Zhou [et al.] // *J. Biol. Chem.* – 2012. – Vol. 287, № 25. – P. 20922–20930.
10. McGwin G. The rate of eye injury in the United States / G. McGwin, A. Xie, C. Owsley // *Arch. Ophthalmol.* – 2005. – Vol. 123. – P. 970–976.
11. Mechanical injuries of the eye / A. Potockova, P. Strmen, V. Krasnik, Z. Olah // *Bratisl. Lek. Listy.* – 2010. – Vol. 111 (6). – P. 329–335.
12. Naik B. S. A study on sociodemographic profile of patients attending government hospital tirupati with mechanical ocular injuries / B. S. Naik, S. R. Dudala // *International Journal of Research in Health Sciences.* – 2013. – Vol. 1, Iss. 1. – P. 28–33.
13. Negrel A. D. Magnitude of eye injuries worldwide / A. D. Negrel // *Community Eye Health Journal.* – 1997. – Vol. 10 (24). – P. 49–53.
14. Tiwari B. S. Oxidative stress increase drespiration and generation of reactive oxygen species, resulting in ATP depletion, opening of mitochondrial permeability transition, and programmed celldeath / B. S. Tiwari B. Belenghi, A. Levine // *Plant Physiology.* – 2002. – Vol. 128. – P. 1271–1281.

Отримано 15.10.14

УДК 616–001:559.731.1–035.51]–06.616–092.9–001.5

© Ю. С. П'ЯТНИЦЬКИЙ, І. М. КЛИЩ

ДВНЗ "Тернопільський державний медичний університет імені І. Я. Горбачевського"

Дослідження ефективності подрібненого субстрату консервованої шкіри свині при експериментальному atopічному дерматиті

YU. S. PYATNYTSKYI, I. M. KLISHCH

SHEI "Ternopil State Medical University by I. Ya. Horbachevsky"

RESEARCH OF THE EFFICIENCY OF MILLED SUBSTRATE OF CANNED PIG SKIN AT THE EXPERIMENTAL ATOPIC DERMATITIS

У статті наведено результати вивчення ефективності перорального застосування подрібненого субстрату ксеношкіри свині при експериментальному atopічному дерматиті, викликаному 2,4-динітрохлорбензолом. Встановлено, що ентеральне введення подрібненого субстрату ксеношкіри виявило його властивості як гіпосенсибілізатора, який сприятливо позначився на перебігу експериментального контактного дерматиту. Мембранопротекторний ефект від ентерального застосування подрібненого субстрату ксеношкіри у щурів спостерігали в тестовій пробі кислотного гемолізу і за характером лейкоцитолітичного тесту. Встановлено, що застосування шкірного подрібненого ксеносубстрату супроводжувалося помітним підвищенням резистентності еритроцитів і лейкоцитів до токсичних субстанцій в аутологічній плазмі. Зроблено висновок, що введення подрібненого субстрату консервованої шкіри свині тваринам з експериментальним atopічним дерматитом супроводжувалося покращанням стану шкірного покриву та підвищенням резистентності клітинних мембран.

The results of studying the effectiveness of milled substrate of pigs xenogenic skin oral administration at the experimental atopic dermatitis caused by 2,4-dinitrochlorobenzene were shown. It was established that enteral administration of milled substrate of xenogenic skin revealed its properties as hyposensitization which favorably affected the course of experimental contact dermatitis. Membrane-protective effect from the enteral application of milled substrate of xenogenic skin at rats was observed in the test sample of acid hemolysis and by the leucocytologic test. It was established that the use of skin milled xenosubstrate was accompanied by a noticeable increase in resistance of red blood cells and white blood cells to toxic substances in autologous plasma. It was concluded that the introduction of milled substrate of xenogenic skin of pigs to the animals with experimental atopic dermatitis was accompanied by improving the state of their skin and increase in the resistance of cell membranes.

Постановка проблеми і аналіз останніх досліджень та публікацій. Широкому застосуванню в медичній практиці органопрепаратів в останні роки сприяло як встановлення провідних патогенетичних ланок розвитку поєднаної патології органів травлення, перш за все, у вигляді дестабілізації взаємозв'язків її нейрогуморальної, імунної та вегетативної регуляції, так і зв'язку патологічних змін в системі органів травлення з порушеннями в інших функціональних системах організму. Не випадково, значного науково-практичного і медико-соціального ефекту досягнуто в результаті інноваційної реалізації сучасних технологій виготовлення органопрепаратів на основі природної тваринницької сировини.

Серед перспективних органопрепаратів слід вказати з них на ті, які спрямовані на ослаблення

або усунення патогенетично значущих ланок патогенезу, особливо тих, що стосуються формування первинного і/або вторинного імунодефіциту у вигляді імунопатологічних системних уражень сполучної тканини [9, 10, 12, 14, 19, 20, 22, 23]. На сьогодні є достатньо підстав стверджувати, що впровадження в медичну практику сучасних способів корекції імунної резистентності організму на принципово нових методичних засадах пероральної толеративної терапії (oral tolerance therapy) з використанням органопрепаратів на основі структурних білків тваринного походження є перспективним напрямком патогенетичної терапії при імунозалежній патології [11, 16, 17, 18, 21, 23].

Разом з тим, беручи до уваги загальний висновок про імуноотропний характер дії перорально

введених в організм чинників біоорганічної природи, наприклад, внаслідок їх імуномодуляторного впливу, залишається в цілому не з'ясованим центральний механізм вказаного впливу. Так, вимагає уточнення питання, чи встановлені при вказаному прийомі ефекти і феномени імунотолерантності [8, 14, 16] є результатом імунного стимулу клітин імунної системи, чи вони формуються внаслідок ентеральної гіпосенсибілізації імунокомпетентних клітин, зокрема лімфоцитів, які зазвичай здійснюють функцію пристінкового травлення. Відповідь на поставлене питання має принципове значення, оскільки може стати визначальним щодо напрямку формування лікувальної технології на основі принципу толеративної терапії та розвитку відповідного фармацевтичного забезпечення.

Матеріали і методи. В експерименті використали 40 статевозрілих мурчаків масою 450–500 г, які утримувались в стандартних умовах віварію [8]. Експериментальний алергійний контактний дерматит як модель реакції уповільненого типу відтворюють у мурчаків. Попередньо тварин сенсibiliзували за методикою Залкан та Івлевої [4]. Як алерген використовують 2,4-динітрохлорбензол (ДНХБ) у вигляді 5 % спиртово-ацетонового розчину. Вогнище сенсibiliзації формували на ділянці спинки тварини (9 см²), з якої попередньо видаляли хутряний покрив. ДНХБ втирали у шкіру спинки 1 раз на добу. Розрешальну дозу ДНХБ наносили на 21-й день від початку сенсibiliзації.

Про ступінь вираження дерматиту робили висновки за загальним станом і поведінкою тварин [3]. Систематично на 1-шу, 3-тю, 5-ту доби від початку серійних аплікацій алергену спостерігали за змінами шкіри. Тяжкість ураження у вигляді локальних проявів позначали умовними одиницями (балами): 0 – відсутність реакції; 0,5 – поява ізольованих почервонілих плям; 1 – дифузна помірна гіперемія; 2 – чітко окреслена гіперемія з набряканням; 3 – сильно виражена гіперемія з набряком; 4 – утворення дрібних ерозій; 5 – утворення геморагічної кірки та обширних виразок. Додатковим критерієм формування дерматиту служила товщина шкірної складки.

Специфічну фармакологічну активність дослідного подрібненого субстрату кріоліофілізованої шкіри, надалі ПСШ, досліджували за протиалергійною та протизапальною (ранозагоювальною) дією його шляхом ентерального застосування.

Досліди проводили на двох групах тварин, при двох контрольних групах:

– 1 група – інтактні мурчаки;

– 2 група – тварини з аплікованим 5-разово ДНХБ, але залишеними без лікування;

– 3 група – тварини з аплікованим 5-разово ДНХБ, яким після кожної аплікації через 2–3 год вводили ентерально 1 раз на добу упродовж 30 днів дослідний субстрат ПСШ в дозі 100 мг/кг двічі на добу;

– 4 група – тварини з аплікованим 5-разово ДНХБ, яким дослідний ПСШ в дозі 100 мг/кг почали вводити після введення розрешальної дози ДНХБ двічі на добу упродовж 9-ти діб.

Оцінку ефективності субстрату за вказаними критеріями та іншими показниками, які відображають алергію уповільненого типу в тестових пробах *in vitro* та *in vivo* [2], здійснювали на 21-шу добу від початку сенсibiliзації.

Отриманий в результаті експерименту цифровий матеріал був систематизований та оброблений за допомогою методів варіаційної статистики із використанням критерію Стьюдента [1, 6].

Результати досліджень та їх обговорення.

При проведенні даного фрагменту дослідження виходили з уявлень про те, що шкіра є природним бар'єром проникненню в організм екзогенних чинників, оскільки в шкірі зосереджена значна кількість клітин, яким притаманна участь у запальних реакціях, зокрема таких, як лімфоцити, плазматичні клітини, нейтрофіли тощо. Аналогічні клітини зосереджені також у складках (криптах) слизової оболонки кишки, які також виконують функції фагоцитозу, сприяють елімінації алергенів, беруть участь в імунно-інформативних процесах [5]. З наведених міркувань, очевидною постала необхідність експериментальної перевірки робочої гіпотези про спроможність застосування компонентів кріоконсервованої ксеногенної шкіри для здійснення неспецифічної (параспецифічної) гіпосенсибілізації при експериментальному алергійному дерматиті.

Специфічну фармакологічну активність дослідного субстрату кріоліофілізованої шкіри досліджували за рівнем протиалергійної (протизапальної) та мембранопротекторної дії в результаті її ентерального застосування. Мембранопротекторний ефект оцінювали за інтегральним індексом резистентності у тестовій реакції кислотного гемолізу, а також за характером реакції лейкоцитолізу методом люмінесцентної мікроскопії [7]. Оцінку терапевтичної ефективності субстрату за вказаними критеріями та іншими показниками, які відображають алергію уповільненого типу в тестових пробах *in vitro* та *in vivo*, здійснювали на 21-шу добу від початку сенсibiliзації.

Результати впливу ентеральної гіпосенсибілізації субстратом ксеноскіри на лабораторних тварин з

експериментальним контактним дерматитом наведені в таблиці 1.

З даних таблиці 1 видно, що вже через добу після одноразової нашкірної аплікації розчину 2,4-ДНХБ у тварин 2-ї контрольної групи мала місце помірна гіперемія (1–1,3 бала). У частини тварин спостерігали набряк як свідчення розвитку контактного дерматиту. Кожне наступне нанесення чинника супроводжувалося зростанням проявів токсичного дерматиту. Максимум їх з утворенням геморагічної кірки відмічали на 4–5-ту доби (4–5 балів). Ілюстративним виявився інший показник патологічних змін у шкірі тварини при дії 2,4-ДНХБ, зокрема зміна товщини шкірної складки.

Ентеральне введення подрібненого субстрату ксеношкіри виявило його властивості як гіпосенсибілізатора, який сприятливо позначився на перебігу експериментального контактного дерматиту. Так, на 5-ту добу спостерігали суттєве покращання стану шкірного покриву у тварин. При цьому гострота дерматиту мала суттєву тенденцію до зниження – (0,4±0,16) бала проти (4,7±0,22) в контрольній 2-й групі. На 7-му добу від початку застосування субстрату ксеношкіри кірочка відокремлювалася, а з-під неї проступав нормальний шкірний покрив. Мембранопротекторний ефект від ентерального застосування подрібненого субстрату ксеношкіри

у щурів спостерігали в тестовій пробі кислотного гемолізу з визначенням індексу мембранорезистентності. Заслугує на увагу той факт, що при введенні тваринам з контактним дерматитом ксенодермального субстрату майже відразу проявляється мембранопротекторна дія останнього, тобто не всі дні спостереження, а на 7-му, 14-ту і 21-шу доби, а саме: (24,8±2,6), (22,9±3,2) і (33,8±3,1) відповідно, проти (914,7±1,6), (8,8±2,3) та (6,9±2,2) в 2-й контрольній групі відповідно. Про мембранопротекторну дію подрібненого субстрату ксеношкіри робили висновок також і за характером лейкоцитолітичного тесту методом люмінесцентної мікроскопії. Встановлено, що спонтанний (при інкубації ізольованих клітин в аутологічній плазмі крові *in vitro*) лейкоцитоліз у тварин 2-ї контрольної групи суттєво перевищував аналогічний показник в інтактних (1-ша контрольна) тварин. Це знайшло зворотне відображення в зіставленні індексу резистентності лейкоцитів у тварин з контактним дерматитом з аналогічним в інтактних щурів: (13,4±0,8) проти (54,5±2,1) відповідно. Застосування шкірного подрібненого ксеносубстрату супроводжувалося помітним підвищенням резистентності лейкоцитів до токсичних субстанцій в аутологічній плазмі у тварин 1-ї і 2-ї дослідних груп: відповідно (33,8±3,1) і (27,4±2,5) ($p < 0,05$).

Таблиця 1. Динаміка показників контактного дерматиту у мурчаків за умов ентерального застосування подрібненого субстрату кріоліофілізованої шкіри свині

Показник	Група тварин	Вихідні дані	Дні спостереження				
			1	2	3	4	5
Ступінь шкірних проявів, бал	Контроль 1, n=10	0	0	0	0	0	0
	Контроль 2, n=8	0	1,10±0,10	2,20±0,15	3,60±0,21	4,70±0,12	4,70±0,22
	Дослід 1, n=12	0	0,90±0,09	1,60±0,21	2,10±0,22*	1,20±0,12*	0,40±0,14*
	Дослід 2, n=10	0	1,90±0,26	2,20±0,22	1,30±0,12*	1,30±0,11*	0,90±0,15*
Товщина шкірної складки, мм	Контроль 1, n=10	4,10±0,18	4,10±0,18	4,10±0,18	4,10±0,18	4,10±0,18	4,10±0,18
	Контроль 2, n=8	4,50±0,22	7,80±0,13	8,40±0,18	8,80±0,13	8,80±0,12	8,30±0,18
	Дослід 1, n=12	4,30±0,18	6,30±0,21	6,70±0,14*	5,70±0,16*	4,90±0,1*	4,60±0,15*
	Дослід 2, n=10	6,30±0,21	6,70±0,14	5,70±0,16*	4,90±0,1*	4,60±0,15*	4,60±0,15*

Примітка. * – $p < 0,05$ відносно групи “нелікованих” тварин; n – кількість тварин.

Таблиця 2. Динаміка показників резистентності клітинних мембран у тварин з контактним дерматитом за умов ентерального застосування подрібненого субстрату кріоліофілізованої шкіри свині (M±m)

Показник	Група тварин	Вихідні дані	Дні спостереження		
			1	2	3
Індекс резистентності еритроцитів	Контроль 1, n=10	72,8±4,4	72,8±4,4	72,8±4,4	72,8±4,4
	Контроль 2, n=8	17,3±2,3	14,7±1,6	8,8±2,3	6,9±2,2
	Дослід 1, n=12	20,1±3,3	23,3±2,9*	29,5±3,8*	44,3±4,5*
	Дослід 2, n=10	18,4±3,8	15,0±1,7	9,4±2,4	33,8±3,2*
Індекс резистентності лейкоцитів	Контроль 1, n=10	54,5±2,1	53,7±2,5	53,8±4,1	54,9±2,3
	Контроль 2, n=8	24,9±2,5	13,4±0,8	9,3±1,8	6,7±1,1
	Дослід 1, n=12	22,0±2,6	24,8±2,6*	22,9±3,2*	33,8±3,1*
	Дослід 2, n=10	23,1±2,7	12,7±1,9	14,4±1,3	27,4±2,5*

Висновок. Введення подрібненого субстрату консервованої шкіри свині тваринам з експериментальним атопічним дерматитом супроводжувалось

покращенням стану шкірного покриву та підвищенням резистентності клітинних мембран.

СПИСОК ЛІТЕРАТУРИ

1. Алгоритмы обработки экспериментальных данных / под ред. И. А. Овсеевич. – М. : Наука, 1986. – 185 с.
2. Бігуняк В. В. Застосування комбінованого генетично неоднорідного субстрату в хірургічній дермопластиці / В. В. Бігуняк, В. В. Дем'яненко, Н. О. Старикова // Шпитальна хірургія. – 2007. – № 2. – С. 52–56.
3. Доклінічні дослідження лікарських засобів : методичні рекомендації / за ред. О. В. Стефанова. – К., 2001. – 527 с.
4. Залкан П. М. Влияние синтетических моющих средств на реактивность кожи морских свинок / П. М. Залкан, Е. А. Ивлева // Актуальные вопросы профессиональной дерматологии. – М., 1965. – С. 106–112.
5. Кулага В. В. Аллергические заболевания кожи / В. В. Кулага, И. М. Романенко. – К. : Здоров'я, 1997. – 256 с.
6. Лапач С. Н. Статистические методы в медико-биологических исследованиях с использованием Excel / С. Н. Лапач, А. В. Чубенко, П. Н. Бабич. – К. : Морион, 2000. – 320 с.
7. Методи дослідження ендогенної інтоксикації організму : методичні рекомендації / М. А. Андрейчин, М. Д. Бех, В. В. Дем'яненко [та ін.]. – К., 1998. – 32 с.
8. Науково-практичні рекомендації з утримання лабораторних тварин та роботи з ними / Ю. М. Кожем'якін, О. С. Хромов, М. А. Філоненко, Г. А. Сайфетдінова. – К. : Авіцена, 2002. – 156 с.
9. A multicenter, randomized, double-blind, placebo-controlled trial of oral type I collagen treatment in patients with diffuse cutaneous systemic sclerosis: I. oral type I collagen does not improve skin in all patients, but may improve skin in late-phase disease / A. E. Postlethwaite, W. K. Wong, P. Clements [et al.] // *Arthritis Rheum.* – 2008. – Vol. 58, № 6. – P. 1810–1822.
10. Anti-CD4 Monoclonal Antibody-Induced Tolerance to MHC-Incompatible Cardiac Allografts Maintained by CD4+ Suppressor T Cells That Are Not Dependent upon IL-4 / B. M. Hall, L. Fava, J. Chen [et al.] // *J. Immunol.* – 1998. – Vol. 161, № 10. – P. 5147–5156.
11. Biochemical Indexes of the Skin and Blood Melatonin Concentration in Rats during Acute Stress and Treatment with Exogenous Melatonin / S. S. Pertsov, Yu. V. Abramov, T. V. Volodina, L. B. Rebrov // *Journal Bulletin of Experimental Biology and Medicine.* – 2004. – Vol. 137, № 4. – P. 369–373.
12. Bornstein P. A Biochemical Study of Human Skin Collagen and the Relation between Intra- and Intermolecular Cross-Linking / P. Bornstein, K. A. Piez // *J. Clin. Invest.* – 1964. – Vol. 43, № 9. – P. 1813–1823.
13. Davies R. J. Antihistamines: topical is oral administration / R. J. Davies, A. C. Bagnal, R. N. McCabe // *Clin. Exp. Allergy.* – 1996. – Vol. 26, № 3. – P. 11–17.
14. EAE Tolerance Induction with Hsp70-Peptide Complexes Depends on H60 and NKG2D Activity / G. Galazka, A. Jurewicz, W. Orłowski [et al.] // *J. Immunol.* – 2007. – Vol. 179, № 7. – P. 4503–4512.
15. European convention for the protection of vertebrate animals used for experimental and other scientific purposes // Council of Europe. – Strasbourg, 1986. – 56 p.
16. Expansion of neonatal tolerance to self in adult life: I. The role of a bacterial adjuvant in tolerance spread / N. Grabie, I. Wohl, S. Youssef [et al.] // *Int Immunol.* – 1999. – Vol. 11, № 6. – P. 899–906.
17. Foubister V. Immune Tolerance Therapy in Patients with Acquired Hemophilia / V. Foubister, B. Schachter // *Hematology.* – 2004. – Vol. 9, № 4. – P. 245–257.
18. Horner A. A. Rat heparins. A study of the relative sizes and antithrombin-binding characteristics of heparin proteoglycans, chains and depolymerization products from rat adipose tissue, heart, lungs, peritoneal cavity and skin / A. A. Horner // *Biochem J.* – 1986. – Vol. 240, № 1. – P. 171–179.
19. Involvement of TNF-Like Weak Inducer of Apoptosis in the Pathogenesis of Collagen-Induced Arthritis / K. Kamata, S. Kamijo, A. Nakajima [et al.] // *J. Immunol.* – 2006. – Vol. 177, № 9. – P. 6433–6439.
20. P-Selectin Can Support Both Th1 and Th2 Lymphocyte Rolling in the Intestinal Microvasculature / C. S. Bonder, M. U. Norman, T. MacRae [et al.] // *Am. J. Pathol.* – 2005. – Vol. 167. – P. 1647–1660.
21. Selective accumulation of CCR5+ T lymphocytes into inflamed joints of rheumatoid arthritis / N. Suzuki, A. Nakajima, S. Yoshino [et al.] // *Int. Immunol.* – 1999. – Vol. 11, № 4. – P. 553–559.
22. Slavin A. J. Mucosal administration of IL-10 enhances oral tolerance in autoimmune encephalomyelitis and diabetes / A. J. Slavin, R. Maron, H. L. Weiner // *Int. Immunol.* – 2001. – Vol. 13, № 6. – P. 825–833.
23. The use of rituximab as an adjuvant for immune tolerance therapy in a hemophilia B boy with inhibitor and anaphylaxis to factor IX concentrate / Ch. Ampaiwan, M. Yingwan, S. Nongnuch [et al.] // *Blood coagulation & fibrinolysis.* – 2008. – Vol. 19, № 3. – P. 208–211.

Отримано 28.10.14

УДК 616.36-089

© В. А. КОНДРАТЮК

ДУ "Національний інститут хірургії та трансплантології імені О. О. Шалімова" Академії медичних наук України

Особливості катетерного портального доступу для передопераційної емболізації ворітної вени

V. A. KONDRATYUK

SI "National Institute of Surgery and Transplantation by O. O. Shalimov " of Academy of Medical Sciences of Ukraine

FEATURES OF INTRAPORTAL CATHETER ACCESS FOR PORTAL VEIN EMBOLIZATION

Емболізація гілок ворітної вени (ЕВВ) є ефективною методикою підготовки пацієнтів з вогнищевою патологією печінки до обширної радикальної резекції печінки. Застосування цієї методики дозволяє значно зменшити вірогідність розвитку післяопераційної печінкової недостатності за рахунок гіпертрофії запланованого печінкового залишку. Однак використання ЕВВ пов'язане зі значною кількістю ускладнень та технічних невдач, зумовлених неоптимальним катетерним доступом у ворітну систему.

У статті розглядаються результати передопераційної емболізації ворітної вени (ЕВВ) у 280 пацієнтів з вогнищевою патологією печінки. На основі запропонованого алгоритму вибору оптимального портального доступу сформовані групи пацієнтів: основна (n=174, застосовували запропонований алгоритм) та контрольна (n=106, запропонований алгоритм не застосовували). Відзначено значне зниження відсотка технічного та клінічного неуспіху ЕВВ у пацієнтів основної групи порівняно з контрольною групою пацієнтів. Отримані результати дозволяють рекомендувати запропонований алгоритм вибору портального доступу всім пацієнтам з вогнищевою патологією печінки, які потребують ЕВВ.

Portal vein embolization (PVE) is an effective method of patients with focal liver disease preparation to expanded radical liver resection. Application of this technique can significantly reduce the likelihood of postoperative liver failure due to hepatic hypertrophy of future liver remnant. However, the use of PVE associated with significant number of complications and technical failures due to suboptimal catheter access in portal vein. The article discuss the results of PVE in 280 patients with focal liver disease. Based on the proposed algorithm of optimal portal access selection groups of patients were formed: primary group (n=174, the algorithm used) and control group (n=106, the proposed algorithm is not used). Considerable reduction in the percentage of technical and clinical failure in main group of PVE patients was observed. The results allow us to recommend the proposed selection algorithm of portal access for all patients with focal liver disease who need PVE.

Постановка проблеми і аналіз останніх досліджень та публікацій. Оскільки єдиною лікувальною методикою, що дає статистично значуще збільшення виживаності хворих з вогнищевими злоякісними захворюваннями печінки є радикальна резекція печінки, найбільш актуальним завданням сучасної хірургічної гепатології є розширення діапазону операбельності таких хворих. Однією з найбільш ефективних методик, що дозволяють зменшити ризик запланованої обширної резекції печінки, є передопераційна емболізація ворітної вени (ЕВВ). Сутність методики ЕВВ у черезкатетерній оклюзії портальних гілок сегментів печінки, запланованих для видалення. Це приводить до перерозподілу портального кровотоку в бік запланованого печінкового залишку (ЗПЗ) і розвитку його вікарної гіпертрофії [1]. Запропонована вперше японським автором М. Макуучі [2] в даний час ЕВВ широко застосовується у пацієнтів, які потрапляють до групи підви-

щеного ризику розвитку пострезекційної печінкової недостатності (ППН), викликаній невідповідністю малої кількості печінкової паренхіми, що залишилася, і потребами організму [3]. В сучасних гепатологічних центрах ЕВВ є стандартом передопераційної підготовки хворих до обширної резекції печінки і дозволяє безпечно виконати резекцію печінки у тих пацієнтів, у яких раніше вона була неможливою [4]. Визначальним фактором технічного успіху виконання ПЕВВ є вибір оптимального портального катетерного доступу. За даними літератури, найбільш часто застосовуваним є іпсилатеральний доступ через паренхіму сегментів, призначених для видалення (у більшості випадків це права частка печінки), в разі його неможливості застосовують контралатеральний доступ через паренхіму запланованого печінкового залишку [5]. Існують поодинокі повідомлення про застосування інтраопераційного доступу через гілки верхньої брижової вени, пупкової вени і

черезпечінкового через ʹюгулярного доступу [6], які не набули широкого поширення у звʹязку з технічними складнощами виконання. У більшості випадків іпсилатеральний черезшкірний черезпечінковий доступ із застосуванням комбінованого ультразвукового і рентгеноскопічного наведення не є технічно складним. Однак, в разі поширення пухлини на всі сегменти печінки, плановані для видалення, проведення катетера в ворітну вену поза вогнищами може виявитися неможливим, оскільки пункція ворітної вени через тканину пухлини достовірно збільшує ймовірність дисемінації пухлини або постпункційної кровотечі (в разі гіперваскулярної пухлини). Виконанню іпсилатерального доступу також може перешкодити деформація або тромбоз цільових гілок ворітної вени, викликані пухлиною. Застосований в подібних випадках контралатеральний доступ має низку недоліків, основним з яких є пошкодження паренхіми і портальних гілок планованого печінкового залишку, що знижує можливості його постемболізаційної вікарної гіпертрофії та збільшує вірогідність ускладнень ЕВВ.

Мета роботи: розробка алгоритму вибору оптимального портального доступу на основі нашого досвіду виконання ЕВВ у пацієнтів з вогнищевими захворюваннями печінки, яких готують до обширної резекції печінки.

Матеріали і методи. За період з 2004 до 2014 р. у відділі ендovasкулярної хірургії та ангиографії НІХтаТ НАМНУ ім. О. О. Шалімова виконано 280 ЕВВ як етап підготовки пацієнтів з вогнищевими захворюваннями печінки до радикальної резекції печінки. Середній вік пацієнтів склав 55 років (від 21 до 77), відзначено невелике переважання жінок (152, 54,3 %). У всіх пацієнтів обʹєм запланованого печінкового залишку (ЗПЗ), розрахованого за даними компʹютерної томографії, становив не більше 20–40 % від загального обсягу незміненої печінкової паренхіми, що дозволило віднести до групи підвищеного ризику виникнення ППН.

В процесі відпрацювання та вдосконалення техніки виконання ЕВВ нами була розроблена класифікація портальних доступів, основана на Брісбенській термінології анатомії та резекцій печінки [7]. Варіанти доступу перераховані за порядком їх зручності для виконання ЕВВ:

1. *Правий передній доступ:* через паренхіму правої передньої секції (5, 8 сегменти печінки).
2. *Правий задній доступ:* через паренхіму правої задньої секції (6, 7 сегменти).
3. *Лівий латеральний доступ:* через паренхіму лівої латеральної секції (2, 3 сегменти).
4. *Лівий медіальний доступ:* через паренхіму лівої медіальної секції (4 сегмент).

5. *Селезінковий доступ:* через паренхіму селезінки.

Крім того, нами був розроблений список критеріїв вибору оптимального портального доступу:

1. Доступ не повинен здійснюватися через вогнище пухлини.
2. В процесі доступу не повинні пошкоджуватися паренхіма і портальні гілки запланованого печінкового залишку.
3. Повинна бути виключена інтерпозиція органів черевної порожнини, великих судин.
4. Пунктована портальна гілка повинна бути прохідною, без ознак тромбозу і проростання пухлиною.
5. Шлях проведення катетера в стовбур ворітної вени не повинен мати вигинів більш ніж 90°.
6. В процесі доступу не повинні пошкоджуватися розширені жовчні протоки.
7. Доступ не повинен виконуватися через плевральний синус.

Таким чином, запропонований алгоритм вибору портального доступу полягав у такому: за даними компʹютерної томографії та УЗДГ кожен з перерахованих доступів по чергово оцінювали за запропонованими критеріями, з яких 1–4 вважали необхідними, а 5–7 – бажаними. В результаті оптимальним вважали доступ, який відповідав всім необхідним критеріям і максимальному числу бажаних. Запропонований алгоритм вибору портального доступу ми застосовуємо з 2011 року. Таким чином, пацієнти, яким проведено ЕВВ, були поділені на 2 групи: в основну увійшли 174 пацієнти, яким ПЕВВ виконували із застосуванням вищевказаного алгоритму, а в контрольну – решта 106 пацієнтів, яким втручання виконано з 2004 до 2011 року. За віковими та статевими показниками обидві групи були репрезентативні. В цілому групи пацієнтів були нозологічно репрезентативні, більше відсоткове співвідношення пацієнтів з пухлинами Клацкіна в основній групі відображає прогрес технологій біліарного дренивання у пацієнтів з механічною жовтяницею, що дозволив в останні кілька років виконувати радикальні операції пацієнтам, яких раніше вважали неоперабельними. Технічно успішним ендovasкулярне втручання вважали в разі повноцінної оклюзії всіх цільових портальних гілок при відсутності інтра- й післяопераційних ускладнень і реканалізації емболізованих сегментів. Клінічно успішним втручання розцінювали в разі досягнення вікарної гіпертрофії запланованого печінкового залишку, достатньої для виконання обширної резекції печінки.

Результати досліджень та їх обговорення. Технічно успішна ПЕВВ виконана у 266 (95 %) пацієнтів. Співвідношення виконаних портальних доступів в обох групах відображено в таблиці 1.

Таблиця 1. Портальні доступи для виконання ПЕВВ

Доступ	Групи пацієнтів		
	основна	контрольна	усього
Правий передній	103 (59,5 %)	54 (50,9 %)	157 (56,1 %)
Правий задній	18 (10,2 %)	37 (34,9 %)	55 (19,6 %)
Лівий латеральний	6 (3,4 %)	15 (14,2 %)	21 (7,5 %)
Лівий медіальний	35 (20,1 %)	–	35 (12,5 %)
Селезінковий	12 (6,8 %)	–	12 (4,3 %)
Усього	174	106	280

З наведених даних видно, що в основній групі пацієнтів достовірно частіше застосовували правий передній доступ, рідше – правий задній доступ і значно рідше – лівий латеральний доступ. Лівий медіальний і селезінковий доступ застосовували тільки в основній групі, що пов'язано з малим терміном їх використання в клінічній практиці. У 6 хворих відзначено інтра- і післяопераційну проксимальну дислокацію емболізаційних спіралей Гіантурко, що в 2 випадках призвело до необхідності їх ендovasкулярного видалення, а в 1 випадку стало причиною тромбозу ворітної вени. Всі випадки дислокації спіралей були пов'язані з нестійким положенням кінчика катетера в цільовій портальній гілці, зі значними вигинами катетера. В 1 випадку виник інтрапортальний обрив провідника, пов'язаний зі спробою проведення по ньому катетера через деформовану і частково пророслу пухлиною портальну гілку. Це також потребувало додаткового ендovasкулярного втручання з видалення інтрапортального стороннього тіла. В 4 випадках відзначено неможливість емболізації в запланованому обсязі у зв'язку з анатомічними особливостями портального дерева. В 7 випадках відзначено реканалізацію емболізованих портальних гілок протягом 1–3 тижнів після ЕВВ. Недостатню постемболізаційну гіпертрофію паренхіми в період 3–4 тижнів після емболізації виявлено у 9 пацієнтів, у 5 з них портальний доступ був здійснений через паренхіму запланованого печінкового залишку, у решти пов'язаний з реканалізацією емболізованих гілок. Розподіл випадків технічного та клінічного неуспіху за групами пацієнтів відображено у таблиці 2.

Таблиця 2. Розподіл випадків технічного та клінічного неуспіху

Випадки	Групи пацієнтів	
	основна	контрольна
Дислокація спіралей	1	5
Відрив провідника	–	1
Гемоторакс	–	1
Реканалізація	1	6
Недостатня гіпертрофія	4	15
Усього	6	28

Таким чином, більшість випадків технічного та клінічного неуспіху припадає на контрольну групу пацієнтів.

Обговорення. У перші роки застосування методики ЕВВ для пункції ворітної вени застосовували виключно рентгеноскопичне наведення, основане на даних попередньо виконаної комп'ютерної томографії та/або зворотної портографії, що не давало можливості чітко локалізувати портальну гілку, яку пунктують. Саме цим можна пояснити велику кількість випадків правого заднього доступу, який не є оптимальним у зв'язку з частою звивистістю правої задньої портальної гілки і прямим кутом її відходження, що призводить до різкої втрати керованості проведеного по ній катетера. В результаті впровадження методики комбінованого ультразвукографічного і рентгеноскопичного наведення домінуючим став правий передній доступ як найбільш прямий і технічно зручний для катетеризації будь-якого сегмента печінки. Значно менша кількість випадків лівого латерального доступу в основній групі порівняно з контрольною пояснюється тим, що у більшості досліджених пацієнтів ліва латеральна секція печінки є запланованим печінковим залишком. На ранніх етапах застосування методики ЕВВ доступ через ЗПЗ при неможливості правобічної пункції був єдиним вибором. В основній групі пацієнтів, після розробки лівого медіального і селезінкового доступів, лівий латеральний портальний доступ застосовується лише у разі включення лівої латеральної секції в обсяг запланованої резекції. Відносно мале число випадків застосування лівого медіального і селезінкового доступів пов'язане з малим терміном їх клінічного використання (лівий медіальний доступ запропонований і впроваджений нами в 2012 р., а селезінковий – у 2013 р.). Згідно з отриманими даними, в основній групі пацієнтів відсоток технічно і клінічно неуспішних втручань достовірно нижчий. Однак такий результат не можна пов'язувати виключно з впровадженням запропонованого алгоритму вибору портального доступу. Частково виникнення вищеписаних невдач у контрольній групі можна пов'язати з недостатнім досвідом виконання втручання на ранніх етапах його застосування, пошуком оптимальних ем-

болізуєчих речовин і пристроїв, вдосконаленням рентгенохірургічного обладнання та методик візуалізації. З іншого боку, вдосконалення хірургічної техніки і протоколів післяопераційного ведення пацієнтів, використання передопераційних методів цифрового моделювання залишкового об'єму печінки за останні кілька років істотно розширили показання до резекції печінки, що зумовлює наявність в основній групі великої кількості пацієнтів з тяжкими і поширеними формами вогнищевої патології, які раніше вважалися неоперабельними.

Висновки. Передопераційна емболізація портальних гілок частини печінки, що видаляється, дозволяє домогтися вікарної гіпертрофії печінково-

го залишку і виключити більшість пацієнтів з групи підвищеного ризику пострезекційної печінкової недостатності. Вирішальним фактором успішного виконання ЕВВ є оптимальний портальний доступ, що дозволяє повноцінно оклюзувати цільові портальні гілки з мінімізацією інтра- і післяопераційних ускладнень. Запропонований алгоритм, оснований на розробленій класифікації портальних доступів, та критерії вибору оптимального портального доступу дозволяють стандартизувати техніку ЕВВ, що є запорукою поліпшення результатів радикальної резекції печінки у пацієнтів з вогнищевою патологією печінки і поширення цієї методики серед лікувальних установ України, які мають у своєму складі відділення хірургічної гепатології і рентгенохірургії.

СПИСОК ЛІТЕРАТУРИ

1. Таразов П. Г. Роль методов интервенционной радиологии в лечении больных с метастазами колоректального рака в печень / П. Г. Таразов // Практическая онкология. – 2005. – Т. 6, № 2. – С. 119–126.
2. Preoperative portal embolization to increase safety of major hepatectomy for hilar bile duct carcinoma—preliminary report / M. Makuuchi, B. Thai, K. Takayasu [et al.] // *Surgery*. – 1990. – Vol. 107. – P. 521–527.
3. Abdalla E. K. Extended hepatectomy in patients with hepatobiliary malignancies with and without preoperative portal vein embolization / E. K. Abdalla // *Arch. Surg.* – 2002. – Vol. 137. – P. 675–680.
4. Two Hundred Forty Consecutive Portal Vein Embolizations Before Extended Hepatectomy for Biliary Cancer / M. Nagino, J. Kamiya, H. Nishio [et al.] // *Surgery*. – 1995. – Vol. 117. – P. 677–681.
5. Preoperative Portal Vein Embolization for Extended Hepatectomy / W. Alan, A.W. Hemming, A. I. Reed [et al.] // *Annals of Surgery*. – Vol. 237, № 5. – P. 686–693.
6. Preoperative portal embolization in patients with hepatocellular carcinoma / Y. Sugawara, J. Yamamoto, H. Higashi [et al.] // *World J. Surg.* – 2002. – № 26. – P. 105–110.
7. The Brisbane 2000 terminology of liver anatomy and resections / J. Belgihiti, P. A. Clavien, E. Gadzijev [et al.] // *HPB*. – 2000. – № 2. – P. 333–339.

Отримано 17.10.14

УДК 616-089+616-007.271+616.352+616-084

© І. М. ШЕВЧУК, І. Я. САДОВИЙ

ДВНЗ "Івано-Франківський національний медичний університет"

Застосування інтраопераційних технічних прийомів профілактики післяопераційної стриктури анального каналу при хронічній анальній тріщині

I. M. SHEVCHUK, I. YA. SADOVYY

SHEI "Ivano-Frankivsk National Medical University"

APPLICATION OF INTRAOPERATIVE TECHNIQUES OF PREVENT POSTOPERATIVE STRICTURE OF ANAL CANAL DURING ANAL FISSURE

Проаналізовано результати хірургічного лікування 37 хворих із хронічною анальною тріщиною, які лікувалися в проктологічному відділенні Івано-Франківської обласної клінічної лікарні впродовж 2012–2014 рр. Серед обстежених 15 (40,5 %) чоловіків, 22 (59,5 %) жінки, віком від 24 до 59 років. Терміни спостереження у післяопераційному періоді від 2 місяців до одного року. До основної групи включено 18 (48,6 %) хворих, яким операційне втручання проводили за методикою, розпрацьованою в клініці. До групи порівняння включено 19 (51,4 %) хворих, прооперованих за класичною методикою, яка передбачала висічення анальної тріщини та виконання задньої дозованої сфінктеротомії. Групи хворих зіставні за віком, статтю, ступенем тяжкості захворювання. У хворих основної групи після поетапної дивульсії і розтягнення анального каналу ректальним дзеркалом хронічну анальну тріщину висікали поетапно в напрямі "зовні-всередину" в межах здорових тканин із захопленням поверхневої порції м'язових волокон зовнішнього сфінктера відхідника. Слизово-підслизовий клапоть відпрепарувували на 0,4–0,5 см в боки від лінії розрізу і проводили ретельний гемостаз. Виконували задню дозовану сфінктеротомію на глибину не більше 0,8 см у чоловіків і до 0,6 см у жінок, по задній стінці анального каналу на 6-й годині "умовного циферблату". Отриманий мобільний слизово-підслизовий клапоть низводили та фіксували до анодерми поодинокими вузловими кетгуттовими швами атравматичною голкою (кетгут № 2–3). За такої техніки проведення операції післяопераційна рана перебувала в зоні візуального контролю. Використання розпрацьованої методики операційної ліквідації хронічної анальної тріщини із застосуванням технічних прийомів профілактики післяопераційної стриктури анального каналу дозволило уникнути її виникнення у всіх прооперованих хворих та скоротити терміни перебування хворих у стаціонарі в середньому на 7 днів. Натомість у групі порівняння виникнення компенсованої післяопераційної стриктури анального каналу відзначали у 5,3 % хворих.

Results of surgical treatment of 37 patients with chronic anal fissure who were in proctology department of Ivano-Frankivsk Regional Hospital during 2012–2014. Among them 15 patients (40.5 %) males, 22 (59.5 %) women aged 24 to 59 years. Time of observation in the postoperative period of 2 months to one year. To research (primary) group included 18 (48.6 %) patients, which surgery was performed by the method developed in clinic. In comparison group we included 19 (51.4 %) patients who were operated by the classical method, which included excision of anal fissure and dosed out sphincterotomy. Groups compared by age, sex, severity of disease. In patients of experimental group surgery was performed by the following procedure. After gradual stretching of anal canal by the rectal mirror, chronic anal fissure carved gradually towards the «outside-inside» within the limits the healthy tissue. For this muco-submucosal flap exuded to 0.4–0.5 sm of the line of cut and conducted good hemostasis. Dosed out sphincterotomy carried to a depth of no more than 0.8 sm in males and 0.6 sm in women, on the back wall of the anal canal. The resulting muco-submucosal flap we fixed to anodermis by single catgut node on atraumatic needle. After this technique of operation postoperative wound is within the limits visual control. Our developed methods of elimination of chronic anal fissure with using techniques of prevention of postoperative anal stricture were effective avoiding its occurrence in all operated patients and reduce the time stay in the hospital an average of 7 days. However, in the comparison group, the occurrence of postoperative stricture of anal canal noted in 5.3 % of patients.

Постановка проблеми і аналіз останніх досліджень та публікацій. Стриктура анального каналу (САК) залишається одним із найбільш складних колопроктологічних захворювань. У 90 %

хворих післяопераційна САК найчастіше розвивається після перенесених раніше операцій з приводу геморою, хронічної анальної тріщини (ХАТ), гострокінцевих кондиллом, гострого і хронічного

парапроктиту, випадання прямої кишки. Частка САК серед доброякісних захворювань прямої кишки не має тенденції до зниження і коливається в межах 0,9–1,7 %, що змушує дослідників шукати нові підходи до лікування та профілактики даної патології [1, 2, 3].

Хронічна анальна тріщина (ХАТ) – одне з найпоширеніших захворювань прямої кишки. Її частка у структурі колопроктологічних хвороб становить 11–15 %, а захворюваність складає 20–23 випадки на 100 000 дорослого населення [1]. За частотою звернення до лікаря-проктолога вона посідає третє місце після запальних захворювань товстої кишки та геморою, а її частка в структурі прооперованих хворих у спеціалізованих відділеннях сягає 11 % [1, 4].

Навіть у неоперованих хворих САК нерідко є ускладненням тривало існуючих ХАТ. Такі хворі можуть роками лікуватися самостійно без належної кваліфікованої медичної допомоги. Внаслідок постійного хронічного запального процесу анального каналу та травматизації цієї ділянки каловими масами відбувається поступове і необоротне заміщення слизової оболонки та підслизового шару сполучною тканиною. Вказане призводить до звуження виходу з анального каналу, порушення акту дефекації, погіршення якості життя хворих. У більшості хворих формуються компенсовані та субкомпенсовані форми САК [5]. Тому важливим напрямом профілактики САК є своєчасне виявлення і надання кваліфікованої медичної допомоги хворим, в тому числі із ХАТ. Не менше значення має санітарно-просвітня робота з населенням.

Для діагностики САК доцільно застосовувати ізольоване рентгенологічне дослідження анального каналу за допомогою спеціальних рентгеноконтрастних свічок. Цей метод дозволяє об'єктивно встановити наявність чи відсутність САК, характер патологічних змін в анальному каналі. Вказане є необхідною складовою для вибору адекватної хірургічної тактики лікування та становить цінність при об'єктивній оцінці безпосередніх та віддалених результатів [6, 7]. Аноректальна манометрія також є об'єктивним методом дослідження оцінки тону анального сфінктера, ректального тримання, аноректального відчуття та перевірки цілісності ректоанального гальмівного рефлексу. Проте різноманітні апарати та нестандартизовані методи оцінки результатів утруднюють їх інтерпретацію [8, 9].

Хірургічне лікування САК доволі складне та не завжди успішне [1, 3, 4, 5]. На нашу думку, слід приділяти більшу увагу інтраопераційним заходам та використанню технічних прийомів, спрямованих на попередження розвитку післяопераційної САК у хворих на хронічну анальну тріщину.

Мета роботи: оцінити ефективність і вивчити безпосередні та віддалені результати застосування розпрацьованої методики ліквідації хронічної анальної тріщини.

Матеріали і методи. Проаналізовані результати хірургічного лікування 37 хворих із ХАТ, які перебували в проктологічному відділенні Івано-Франківської обласної клінічної лікарні впродовж 2012–2014 рр. Серед обстежених хворих 15 (40,5 %) чоловіків, 22 (59,5 %) жінки, віком від 24 до 59 років. Середній вік чоловіків – (42,81±3,2) року, жінок – (38,35±2,9) року. Терміни спостереження у післяопераційному періоді від 2 місяців до одного року. До основної групи включено 18 (48,6 %) хворих, яким операційне втручання проводили за методикою, розпрацьованою в клініці. До групи порівняння включено 19 (51,4 %) хворих, прооперованих за класичною методикою, яка передбачала висічення анальної тріщини та виконання задньої дозованої сфінктеротомії. Групи хворих зіставні за віком, статтю, ступенем тяжкості захворювання.

У хворих основної групи операційне втручання проводили за такою методикою. Після поетапної дивульсії і розтягнення анального каналу ректальним дзеркалом ХАТ висікали поетапно в напрямі “ззовні–всередину” в межах здорових тканин із захопленням поверхневої порції м'язових волокон зовнішнього сфінктера відхідника. Для цього слизово-підслизовий клапоть відпрепарували на 0,4–0,5 см в боки від лінії розрізу і проводили ретельний гемостаз. Після цього проводили задню дозовану сфінктеротомію на глибину не більше 0,8 см у чоловіків і до 0,6 см у жінок по задній стінці анального каналу, на 6-й годині “умовного циферблату” при положенні хворого на спині. Отриманий мобільний слизово-підслизовий клапоть низводили та фіксували до анодерми поодинокими вузловими кетгуттовими швами атравматичною голкою (кетгут № 2–3). За такої техніки проведення операції післяопераційна рана перебуває в зоні візуального контролю.

Виконання мобілізації слизово-підслизового клаптя в боки від лінії розрізу на 0,4–0,5 см дозволяло попередити надмірний натяг слизової оболонки і підслизового шару та порушення його кровообігу. Вказане забезпечувало також профілактику недостатності швів, небезпеки нагноєння післяопераційної рани і загоєння її вторинним натягом. Фіксація мобільного клаптя до анодерми дозволяла прецизійно зіставляти тканини при пластиці рани, що забезпечувало анатомічну адаптацію тканин та загоєння рани первинним натягом без формування гіпертрофічного рубця в просвіті анального каналу.

Ізольоване рентгеноконтрастне дослідження анального каналу проводили до операції, перед виписуванням із стаціонару, через 2 місяці та один рік після проведеного хірургічного лікування. В рентгенологічному кабінеті в положенні хворого на лівому боці в анальний канал прямої кишки вводили рентгеноконтрастний ректальний супозиторій, що містив у своєму складі барію сульфат 1,0 г. Хворий закривав отвір відхідника марлевою серветкою для запобігання передчасному виходу контрастного супозиторія назовні. Через 2–3 хв хворого почергово перекладали в положення на спині, на лівому боці і одночасно проводили рентгенологічне обстеження ділянки прямої кишки у 2-х проєкціях. При виявленні звуження анального каналу діагностували його стриктуру.

Ступені звуження анального каналу діагностували відповідно до класифікації В. И. Помазкина, Ю. В. Мансурова (2011).

Результати досліджень та їх обговорення.

Всім хворим основної групи та групи порівняння до операції, перед виписуванням із стаціонару, через 2 місяці та один рік після проведеного хірургічного лікування проводили проктологічне обстеження, яке включало огляд періанальної ділянки, пальцеве дослідження прямої кишки, аноскопію та ізольоване рентгеноконтрастне дослідження анального каналу з використанням спеціальних рентгеноконтрастних свічок.

У всіх хворих групи порівняння, які були прооперовані за класичною методикою, що передбачала висічення анальної тріщини та виконання задньої дозованої сфінктеротомії, післяопераційна рана загоювалася вторинним натягом. Термін перебування хворих групи порівняння на стаціонарному

лікуванні складав ($19 \pm 2,4$) дня. В ранньому післяопераційному періоді у одного (5,3 %) із 19 хворих на 14-й день виникла компенсована післяопераційна САК. Наявність САК була об'єктивно підтверджена ізольованою рентгенографією анального каналу. Ліквідувати САК у цього хворого вдалось консервативними заходами. При контрольних оглядах через 2 місяці і один рік клінічних та об'єктивних даних за САК у хворого не було.

У всіх хворих дослідної групи, яким операційне втручання при хронічній анальній тріщині проводили за методикою, розпрацьованою в клініці, рани загоювалися первинним натягом без гіпертрофічного рубця в просвіті анального каналу. Термін перебування хворих у стаціонарі складав ($12 \pm 1,8$) дня. У всіх хворих дослідної групи через 2 місяці та один рік після операційного втручання при проктологічному обстеженні та за результатами ізольованого рентгеноконтрастного дослідження анального каналу даних за післяопераційну САК не виявлено.

Висновки. Застосування розпрацьованої методики ліквідації хронічної анальної тріщини із використанням технічних прийомів профілактики післяопераційної стриктури анального каналу дозволило уникнути її виникнення у всіх прооперованих хворих та скоротити терміни перебування хворих у стаціонарі в середньому на 7 днів. Натомість у групі порівняння виникнення компенсованої післяопераційної стриктури анального каналу відзначали у 5,3 % хворих.

Перспективи подальших досліджень. Частоту виникнення стриктури анального каналу і результати її хірургічного лікування буде вивчено у хворих на гострокінцеві кондиломи.

СПИСОК ЛІТЕРАТУРИ

1. Воробьев Г. И. Основы колопроктологии : учебное пособие / Г. И. Воробьев. – Ростов-на-Дону : Феникс, 2001. – 423 с.
2. Помазкин В. И. Хирургическое лечение рубцовых стриктур анального канала / В. И. Помазкин, Ю. В. Мансуров // Хирургия. Журнал им. Н. И. Пирогова. – 2011. – № 1. – С. 48–52.
3. Руководство по колопроктологии / В. Л. Ривкин, А. С. Бронштейн, В. К. Ан и др. – М. : Медицина, 2004. – 299 с.
4. Федоров В. Д. Клиническая оперативная колопроктология : руководство для врачей / В. Д. Федоров, Г. И. Воробьев, В. Л. Ривкин. – М. : Медицина, 1994. – 432 с.
5. Шевчук І. М. Стриктури анального каналу: причини, клінічні прояви / І. М. Шевчук, І. Я. Садовий // Український журнал хірургії. – 2012. – № 2 (17). – С. 82–85.
6. Пат. 73986 UA Україна, МПК А 61 В 6/00. Спосіб діагностики стриктури анального каналу / І. М. Шевчук, І. Я. Садовий, В. М. Рижик, П. Ф. Дудій, М. Б. Кузьмінський. – № u 2012 04589; заявл. 12.04.12; опубл. 10.10.12, Бюл. № 19.
7. Пат. 73987 UA Україна, МПК А 61 В 6/00. Спосіб діагностики стриктури анального каналу / І. М. Шевчук, І. Я. Садовий, В. М. Рижик, П. Ф. Дудій, М. Б. Кузьмінський. – № u 2012 04590; заявл. 12.04.12; опубл. 10.10.12, Бюл. № 19.
8. Шевчук І. М. Клиническая и лучевая диагностика послеоперационных стриктур анального канала / И. М. Шевчук, И. Я. Садовий, М. И. Яворский // Хирургия. Восточная Европа. – 2013. – № 1 (5). – С. 47–52.
9. Surgical treatment of anal stenosis: assessment of 77 anoplasties / A. Habr-Gama, C. W. Sobrado, S. E. de Araujo [et al.] // Clinics. – 2005. – № 60. – P. 17–20.

Отримано 27.10.14

© Ю. І. КУЗИК

Львівський національний медичний університет імені Данила Галицького, Інститут клінічної патології, Львів

Патологічні звивистості внутрішньої сонної артерії у пацієнтів молодого та середнього віку: клініко-морфологічні особливості

YU. I. KUZUK

Lviv Medical University by Danylo Halytskyi, Institute of Clinical Pathology, Lviv

PATHOLOGICAL TORTUOSITY OF THE INTERNAL CAROTID ARTERY IN PATIENTS YOUNG AND MIDDLE AGE: CLINICAL AND MORPHOLOGICAL FEATURES

Вивчено випадки патологічної звивистості внутрішніх сонних артерій (ПЗ ВСА) як однієї із важливих причин екстракраніальних порушень мозкового кровообігу у пацієнтів молодого та середнього віку. Досліджено 79 біоптатів ПЗ ВСА, отриманих після проведених хірургічних втручань. ПЗ ВСА без поєднаної патології виявлено в 26 випадках, в решті хворих спостерігали поєднання з фібром'язовою дисплазією та атеросклерозом. Серед хворих переважали жінки. Характерним типом ПЗ був коулінг. Патоморфологічні зміни сонних артерій включали гіперплазію інтими; необоротні зміни еластичних волокон, фіброз і дистрофію колагенових волокон медії; склероз адвентції.

Studied cases of pathological tortuosity of internal carotid artery (PT ICA) as one of the important causes of extracranial cerebrovascular events in patients young and middle age. Investigated 79 biopsies PT ICA obtained after surgery performed. PT ICA without comorbidity was found in 26 cases, the remaining patients there was a combination of fibro-muscular dysplasia and atherosclerosis. Among patients dominated by women. A typical type of PT ICA was coiling. Pathomorphological changes in carotid intimal hyperplasia included; irreversible changes of elastic fibers, fibrosis and degeneration of collagen fibers of the media, sclerosis adventitia.

Постановка проблеми і аналіз останніх досліджень та публікацій. Судинні захворювання головного мозку займають третє місце після ішемічної хвороби серця та онкозахворювань у причинах інвалідизації та смертності населення. Однією з причин порушення мозкового кровообігу екстракраніального генезу є патологічна звивистість внутрішньої сонної артерії (ПЗ ВСА) [1, 2, 3]. Незважаючи на зростаюче число операцій, питання вибору методів проведення операції, показань, лікувальної тактики як в до-, так і в післяопераційний період залишаються невирішеними [1, 3]. Загальна частота ПЗ ВСА серед дорослого населення, за даними результатів ангиографічних або патоморфологічних досліджень, коливається від 10 до 40 %. У дітей та людей молодого віку з проявами мозкової недостатності ця патологія зустрічається в 14–30 % [2, 4, 5].

Питання етіології і патогенезу ПЗ ВСА також залишаються відкритими. Вважається, що у осіб молодого та середнього віку дана патологія має уроджений характер. Про це свідчить виявлення звивистості ВСА як в дітей, так і молодих людей, відсутність атеросклеротичного ураження, часте

двобічне ураження сонних артерій, поєднання ураження сонних артерій з іншими проявами системної дисплазії сполучної тканини, наприклад, з синдромом Марфана, синдромом Еларса-Данло, коарктацією аорти, гіпоплазіями судин [5]. На користь дизембріогенетичної теорії походження ПЗ ВСА свідчать виявлені при морфологічному дослідженні сполучнотканинні перетинки, зрости, розростання сполучної тканини навколо судини. Такі зміни сприяють стійким необоротним деформаціям, які збільшуються з віком [2].

Деякі автори вважають, що ембріологічне походження мають петлеподібні девіації (коулінг), а видовження та перегини виникають в результаті атеросклерозу і вікових змін судин [1, 4, 5].

Виходячи з вищепереліченого, на сьогодні немає єдиної думки про етіологію та патогенез ПЗ ВСА у молодих осіб. Можливо, це пов'язано з недостатнім вивченням патоморфологічних змін при різних видах ПЗ, а також морфологічних досліджень в різних вікових групах.

Мета роботи: дослідити випадки ПЗ ВСА у пацієнтів молодого та середнього віку, визначити:

віковий та статевий розподіл, частоту різних типів ПЗ, основні патоморфологічні зміни при ПЗ, виявити супутні захворювання і можливі фактори ризику.

Матеріали і методи. Досліджено операційний матеріал 79 хворих до 50 років, прооперованих з симптомними ПЗ ВСА у відділенні судинної хірургії Львівської обласної клінічної лікарні. Етап обстеження всі пацієнти проходили за стандартизованою схемою. Діагноз ПЗ ВСА встановлювали при дуплексному ультразвуковому скануванні СА (ультрасонографічний апарат “Ultramark-9” фірми ATL). Ангіографічне дослідження проводили тільки в сумнівних випадках (шість хворих). Магнітно-резонансну томографію виконували на апараті “Magnaview” МНО FH (Фінляндія). Основним методом операційного втручання була операція резекції з редресациєю і реімплантацією ВСА. Проводили патоморфологічне дослідження всіх випадків операційного матеріалу. Резековані фрагменти СА фіксували в розчині формаліну, розрізали на кілька блоків. Блоки заливали в парафін, зрізи товщиною 5–8 мкм, зафарбовували гематоксиліном та еозином, фукселіном за Вейгертом, резорцин-фуксином за Хартом. Статистичну обробку отриманих даних проводили з застосуванням пакета статистичних програм STATISTICA for Windows, версія 7,0.

Результати досліджень та їх обговорення. ПЗ ВСА в молодому та середньому віці – до 50 років спостерігалися в 79 хворих. ПЗ без поєднаної патології зустрічалися в 26 пацієнтів. В решті пацієнтів спостерігалось поєднання ПЗ ВСА з іншими захворюваннями: більш ніж в третині випадків (39,2 %) – з фібром’язовою дисплазією (ФМД); в третині (24 %) – з атеросклерозом (Ат) і ФМД; вкрай рідко (3,9 %) – з Ат (табл. 1). Серед хворих переважали жінки – 55 (70 %), чоловіків було 24 (30 %) (табл. 1, 2). Наймолодшому пацієнтові було 18 років.

Розподіл статі і віку в кожній нозологічній групі був таким (табл. 2, 3). В хворих з “чистою” ПЗ спостерігається незначне переважання жінок. При поєднанні ПЗ з Ат та ФМД виявлено збільшення кількості жінок майже в два рази. При поєднанні ПЗ з ФМД кількість жінок в 4,1 раза вища, ніж чоловіків. Зростаюче число жінок вірогідно пов’язане з наявністю ФМД. Ця патологія частіше виникає в жінок, що пов’язують з впливом естрогенів на гладком’язові клітини судинної стінки. Головними факторами ризику розвитку ФМД у жінок вважають приймання контрацептивів та вагітність [6, 7].

Аналіз віку хворих (табл. 3) демонструє чітку різницю між кількістю хворих із ПЗ до та після 40 років. Загальне число хворих після 41 року збільшується в 5,2 раза порівняно з віковими група-

Таблиця 1. Патологічні звивистості внутрішніх сонних артерій: розподіл за нозологією, віком і статтю

Нозологія	До 30 років		31–40		41–50		Всього
	Ч	Ж	Ч	Ж	Ч	Ж	
ПЗ		4	3	4	7	8	26
ПЗ+Ат					1	2	3
ПЗ+Ат+ ФМД					7	12	19
ПЗ+ФМД	1	6	1	3	4	16	31
Всього	1	10	4	7	19	38	79

Таблиця 2. Патологічні звивистості внутрішніх сонних артерій: розподіл за статтю в різних нозологічних групах

Нозологічна група	Чоловіки	Жінки	Всього
ПЗ	10	16	26
ПЗ+Ат	1	2	3
ПЗ+Ат+ ФМД	7	12	19
ПЗ+ФМД	6	25	31
Всього	24	55	79

Таблиця 3. Патологічні звивистості внутрішніх сонних артерій: розподіл за віком в різних нозологічних групах

Нозологічна група	До 30 років	31–40	41–50	Всього
ПЗ	4	7	15	26
ПЗ+Ат	0	0	3	3
ПЗ+Ат+ ФМД	0	0	19	19
ПЗ+ФМД	7	4	20	31
Всього	11	11	57	79

ми до 30 років і 31–40 років. Аналіз розподілу хворих за віком демонструє явне переважання хворих після 41 року – 57 (72,1 %) випадків, до 40 років – всього 22 (27,9 %). Це найвірогідніше пов'язано з прогресуванням атеросклерозу, артеріальної гіпертензії, цукрового діабету, впливу куріння і професійних шкідливостей. Артеріальна гіпертензія спостерігалась в групі хворих 41–50 років у 18 випадках (31,5 %), тоді як в групі до 40 років – в шести (10,5 %) хворих. Цукровий діабет та ішемічна хвороба серця зустрічалися лише в групі хворих 41–50 років, відповідно, шість (10,5 %) та три (5,2 %) випадки.

Згідно з теорією Д. Д. Зербіно [8] про вплив ксенобіотиків на судинну стінку, важкі метали пошкоджують м'язово-еластичний каркас артерії і приводять до судинних захворювань. При аналізі професійних шкідливостей, проведеному в усіх хворих, було виявлено вплив токсичних речовин: багаторічне куріння – 30 (40 %) хворих, професійні та парaproфесійні шкідливості (різні види зварювання, вплив токсичних барвників, проживання біля шкідливих виробництв) – 22 (27,8 %).

Серед клінічних симптомів переважали такі: головокружіння, атаксія, зорові розлади, кохлеарні порушення, головний біль, артеріальна гіпертензія, порушення стійкості і рухової активності, когнітивні розлади. В більшості прооперованих спостерігали транзиторні ішемічні атаки з неврологічними симптомами різного ступеня тяжкості тривалістю від декількох секунд до діб. Дана клінічна картина мала такий розподіл згідно з класифікацією порушень судинно-мозкової недостатності кровообігу. II ступінь діагностували у 62 (78,5 %) хворих; III ступінь – в 17 (21,5 %). Ішемічних інсультів не спостерігали.

Найчастішим типом ПЗ був коулінг – 43 випадки (54,4 %), рідше мали місце С- і S-подібні вигини – 18 (22,7 %) та кінкінг – 14 (17,7 %) (табл. 4). В двох випадках виявлено поєднання С- і S-подібних вигинів з петлеутворенням. Характерним для “чистих” ПЗ був коулінг (21 випадок із 26). Для нозологічної групи ПЗ, Ат і ФМД найчастішими були кінкінг та С- і S-подібні вигини. При поєднанні ПЗ з ФМД переважали коулінг, рідше С- і S-подібні вигини та кінкінг.

Таблиця 4. Розподіл типів патологічних звивистостей за нозологічними групами

Нозологічна група	Типи патологічних деформацій						Всього
	кінкінг	С- і S-подібні вигини	подовження	коулінг	подвійні перегини	поєднані деформації	
ПЗ*			2	21	1	2	26
ПЗ+Ат	1	1		1			3
ПЗ+Ат+ ФМД	7	8		4			19
ПЗ+ФМД	6	9		15		1	31
Всього	14	18	2	41	1	3	79

При ультразвуковому дослідженні ВСА визначали гемодинамічно значимі стенози від 50 до 70 % з підвищенням максимальної лінійної швидкості кровотоку в ділянці деформації ≥ 120 см/с, підвищення лінійної швидкості кровотоку в ділянці деформації більш ніж у два рази порівняно з проксимальним (інтактним) відділом судини, а також спостерігали наявність турбулентного кровотоку в просвіті внутрішньої СА. Дані ультразвукові зміни в поєднанні зі ступенем судинно-мозкової недостатності були показаннями до операційного втручання.

При патоморфологічному дослідженні 26 випадків “чистих” ПЗ спостерігали вогнищево-сегментарну гіперплазію інтими за рахунок проліферації гладком'язових клітин і вогнищ їх вакуольної дистрофії. В медії були виявлені дрібновогнищеві стрічкоподібні без'ядерні ділянки з дистрофічно зміненими еластичними волокнами, значні розростання компактних тяжів сполучної тканини, дистрофічні зміни гладком'язових клітин і колагенових волокон. В адвентиції спостерігали виражений пе-

риваскулярний склероз із проникненням в медію та частково інтиму.

Висновки. Патологічні звивистості внутрішніх сонних артерій у пацієнтів молодого та середнього віку зустрічаються переважно у жінок. Клінічно вони проявляються транзиторними ішемічними атаками та дисциркуляторною енцефалопатією. Характерним типом патологічних звивистостей є коулінг. Патоморфологічні зміни сонних артерій включали гіперплазію інтими; необоротні зміни еластичних волокон, фіброз і дистрофію колагенових волокон медії; склероз адвентиції. Наші дослідження підтверджують існуючу думку про те, що коулінг є характерним для молодих людей і має дизембріогенетичне походження.

Перспективи подальших досліджень. Для більш точного визначення їх етіології і патогенезу необхідні подальші поглиблені клініко-патоморфологічні дослідження з визначенням характерного для кожного типу патологічної звивистості морфогенезу.

СПИСОК ЛІТЕРАТУРИ

1. Surgical vs medical treatment for isolated internal carotid artery elongation with coiling or kinking in symptomatic patients: A prospective randomized clinical study / E. Ballotta, G. Thiene, C. Baracchini [et al.] // *J. Vasc. Surg.* – 2005. – Vol. 42. – P. 838–846.
2. Anomalies of the extracranial internal carotid artery: anatomoclinical and histologic study / G. La Barbera, G. La Marca, F. Cappello [et al.] // *International Angiology.* – 2006. – Vol. 25, № 2. – P. 145.
3. Tortuosity, kinking, and coiling of the carotid artery: expression of atherosclerosis or aging? / L. Del Corso, D. Moruzzo, B. Conte [et al.] // *Angiology.* – 1998. – Vol. 49. – P. 361–371.
4. Han H.C. Twisted Blood Vessels: Symptoms, Etiology and Biomechanical Mechanisms / H.C. Han. // *J. Vasc. Res.* – 2012. – Vol. 49. – P. 185–197.
5. Bojinova V. Clinical manifestation of cerebrovascular hipoplasias in childhood / V. Bojinova, P. Dimova, L. Belopitova // *J. Child. Nevrol.* – 2000. – Vol. 15, № 31. – P. 166–171.
6. Begelman S. M. Fibromuscular dysplasia / S. M. Begelman, J. W. Olin Curr. // *Opin. Rheumatol.* – 2000. – Vol. 12, № 1 – P. 41–47.
7. Slovut D. P. Fibromuscular dysplasia / D. P. Slovut, J. F. N. Olin // *Engl. J. Med.* – 2004. – Vol. 350 – P. 1862–1871.
8. Зербино Д. Д. “Атеросклероз” – конкретная патология артерий или “унифицированное” групповое определение? Поиск причин атеросклероза: экологическая концепция / Д. Д. Зербино, Т. Н. Соломенчук // *Архив патологии.* – 2006. – Т. 68, № 4. – С. 49–54.

Отримано 23.10.14

УДК 617.58.-002.36:579.84]-053.9-092

© М. М. СТЕЦЬ

Національний медичний університет ім. О. О. Богомольця
Київська міська клінічна лікарня № 3

Особливості перебігу анаеробної неклостридіальної флегмони у хворих похилого віку з коморбідними станами на тлі цукрового діабету

M. M. STETS

National Medical University by O. O. Bohomolets
Kyiv City Clinical Hospital № 3

PECULIARITIES OF ANAEROBIC CLOSTRIDIAL PHLEGMON IN ELDERLY PATIENTS WITH COMORBIDITIES ON THE BACKGROUND OF DIABETES

Надзвичайно гостро сьогодні стоїть проблема лікування гнійно-некротичних процесів м'яких тканин, зумовлених анаеробною неклостридіальною мікрофлорою. Метою роботи є покращення результатів лікування хворих на анаеробну неклостридіальну флегмону. За останніх 3 роки в клініці проліковано 16 хворих похилого віку з анаеробною неклостридіальною флегмоною м'яких тканин різної локалізації. Особливостями проведення хірургічної обробки було широке розсічення шкіри в межах уражених тканин з висіченням нежиттєздатних та некротизованих підшкірної клітковини, м'язів, фасцій, рясне зрошення розчинами антисептиків у т. ч. перекисом водню. Обов'язковим було проведення лікування супутньої патології, яка значною мірою обтяжувала перебіг анаеробної флегмони.

Extremely sharp today is the problem of the treatment of purulent necrotic processes of soft tissue caused by clostridial anaerobic microflora. The aim is to improve the results of treatment of clostridial anaerobic phlegmon. For the past 3 years in the clinic treated 16 elderly patients with anaerobic clostridial soft tissue phlegmon various locations. Features of surgical treatment were widespread dissection of the skin within the affected tissue excision of non-viable and necrotic subcutaneous tissue, muscle, fascia, copious irrigation antiseptic solutions including hydrogen peroxide. Was fulfilling the mandatory treatment of comorbidity, which is largely anaerobic burden course phlegmon.

Постановка проблеми і аналіз останніх досліджень та публікацій. Проблема гнійного запалення залишається не менш актуальною, як і на початку розвитку сучасної медицини. Надзвичайно гостро сьогодні стоїть проблема лікування гнійно-некротичних процесів м'яких тканин, зумовлених анаеробною неклостридіальною мікрофлорою. Це пояснюється виключно тяжким перебігом хвороби, високою швидкістю прогресування гнійно-некротичного процесу і його поширенням на велику площу м'яких тканин. Частота виділення неклостридіальних анаеробів при тяжких гнійних захворюваннях коливається від 57,1 до 98,8 % залежно від характеру та локалізації патологічного процесу. Проблема лікування анаеробних неклостридіальних процесів особливо гостро стоїть у хворих похилого віку у зв'язку з наявністю тяжкої супутньої патології, зокрема на тлі цукрового діабету, та пізнім зверненням за медичною допомогою таких хворих. Незважаючи на сучасний розвиток хірургії та фармакології, летальність при розвитку анаеробної

інфекції залишається на максимально високому рівні і складає 14 – 80 %, особливо при несвоєчасній діагностиці або неадекватному лікуванні, що, в свою чергу, викликає порушення імунного статусу хворих, метаболізму, системи гомеостазу, декомпенсації супутньої патології, порушення вуглеводного обміну, а це призводить до виникнення таких тяжких ускладнень, як сепсис з подальшим розвитком поліорганної недостатності.

Мета роботи: покращити результати лікування хворих на анаеробну неклостридіальну флегмону у вікових пацієнтів з тяжкою супутньою патологією на тлі цукрового діабету.

Матеріали і методи. За останніх 3 роки в клініці проліковано 16 хворих похилого віку з анаеробною неклостридіальною флегмоною м'яких тканин різної локалізації. Чоловіків було 9, жінок – 7. Із них у 7 хворих були різні прояви серцевої недостатності, 6 пацієнтів хворіли на цукровий діабет, 1 хворий на подагру. З 16 хворих причиною виник-

нення гнійного процесу в 6 пацієнтів стали травма та фізичне навантаження, по 2 – ін'єкції лікарських препаратів, самолікування фурункула, недотримання правил особистої гігієни та поганий догляд. Хворих доставляли в різні терміни від початку захворювання, причому в 6 випадках діагноз при направленні – декомпенсація цукрового діабету, в 4 – гостре порушення мозкового кровообігу, по 2 – серцева аритмія та венозний тромбоз. В локальному статусі були відсутні типові клінічні прояви, на перше місце виступали явища інтоксикації.

Всім хворим при госпіталізації виконували загальноклінічні дослідження, рентген легень та ультразвукове дослідження органів черевної порожнини, за показаннями – ультразвукове дослідження судин. З метою короточасної передопераційної підготовки госпіталізацію проводили до відділення інтенсивної терапії та реанімації. Головним критерієм хірургічної обробки, яку проводили під ендотрахеальним наркозом, було широке розкриття гнійного вогнища з нефректомією, після чого хворих переводили для подальшого лікування в Український медичний центр інтенсивної терапії сепсису.

Результати досліджень та їх обговорення. Незалежно від локалізації гнійно-некротичного процесу відмічали виражені явища інтоксикації. Локальні зміни супроводжувалися незначною болючістю при пальпації, пастозністю та помірною гіперемією шкіри. Слід відмітити, що при ретельному обстеженні лише у 5 хворих був позитивний симптом флюктуації. Характерним для усіх пацієнтів була гіпертермія 39,0–40,0 °С, тахікардія більше 110 уд. за 1 хв, блідість шкірних покривів, іктеричність склер. Пацієнти були збуджені, дезорієнтовані, не критично ставилися до свого стану. Через три, чотири доби з моменту початку лікування ніхто з них не міг чітко пригадати минулі події.

В умовах відділення інтенсивної терапії проводили короточасну передопераційну підготовку, спрямовану на стабілізацію стану хворого. Під час проведення хірургічного лікування м'які тканини в рані були зі склистим набряком, судини підшкірної клітковини тромбовані, фасції некротизовані, брудно-сірого забарвлення, м'язи кольору “вареного м'яса” з вираженим набряком, рановий вміст рідкої консистенції брудно-коричневого забарвлення. Ранова поверхня майже не кровоточила, незначна кількість крові, яка виділялася, була темно-вишневого кольору. Виражені явища целюліту, некротичного фасциїту, міозиту, склистого набряку тканин та наявність тромбованих судин розцінено як патогномонічні ознаки анаеробної неклостридіальної інфекції.

В загальному аналізі крові відмічено різкий зсув вліво лейкоцитарної формули, лейкоцитоз коливав-

ся від 16 до 22×10^9 /л, швидкість осідання еритроцитів – 50 мм/год і більше. В крові з'являлися плазматичні клітини, юні форми, відмічали токсичну зернистість еритроцитів. При госпіталізації у всіх хворих був різко знижений діурез, макроскопічна сеча темного кольору з домішками слизу. В загальному аналізі сечі були високі показники білка, наявність гіалінових циліндрів та змінених еритроцитів до 3–8 в полі зору. В біохімічному аналізі крові мали місце підвищені показники білірубину від 28,0 до 47,5 ммоль/л за рахунок непрямого, показники сечовини сягали 34,0 і більше ммоль/л, креатиніну – 0,345 ммоль/л, що потребувало проведення інтенсивної терапії в умовах спеціалізованого відділення. В усіх хворих виконували мікроскопічне та бактеріологічне дослідження ранового вмісту.

В синергічній асоціативній аеробній мікрофлорі найчастіше виявляли представники грамнегативних бактерій: *E. Coli* (73,1 %), *Proteus spp.* (40,1 %), *Enterobacter spp.* (30,3 %), *Staph. aureus* (36,4 %), *Staph. epidermidis* (34,3 %). Серед анаеробних неклостридіальних бактерій, які були виділені з гнійного вогнища, основну масу склали *Bacteroides fragilis* (85,7 %), *Peptostreptococcus spp.* (70,7 %), *Peptococcus spp.* (70,4 %), *Fusobacterium nucleatum* (45,1 %).

Особливостями проведення хірургічної обробки були широке розсічення шкіри в межах уражених тканин з висіченням нежиттєздатних та некротизованих підшкірної клітковини, м'язів, фасцій, рясне зрошення розчинами антисептиків, у т. ч. перекисом водню. Операцію закінчували широким дрениванням з формуванням значного зяння країв рани. В подальшому під загальним знеболюванням виконували програмовані етапні обробки, під час яких проводили додаткову санацію рани, а при потребі некректомію в межах здорових тканин. При ліквідації гнійно-некротичного процесу виконували накладання вторинних швів, а при значних ранових дефектах – різні види пластик.

Комплексне консервативне лікування включало в себе застосування антибактеріальних засобів широкого спектра дії з обов'язковим урахуванням чутливості збудників. Крім того, застосовували дезінтоксикаційну терапію, в т. ч. екстракорпоральні методи детоксикації. Обов'язково проводили лікування супутньої патології у хворих на цукровий діабет, стабілізацію вуглеводного обміну, бо ця патологія значною мірою обтяжувала перебіг анаеробної флегмони.

Висновок. Лікування анаеробної флегмони у хворих похилого віку з коморбідними станами на тлі цукрового діабету є складною проблемою сучасної хірургії та вимагає комплексного підходу до її вирішення.

СПИСОК ЛІТЕРАТУРИ

1. Блискавична спонтанна гангрена калитки: досвід лікування / О. О. Строй, Ю. О. Мицик, Р. Я. Телефанко, О. В. Шуляк // Пол. урологія. – 2008. – Т. 61, № 1. – С. 40–44.
2. Кондратенко П. Г. Хирургическая инфекция : практ. руководство / П. Г. Кондратенко, В. В. Соболев. – Донецк, 2007. – 512 с.
3. Особенности лечения больных с анаэробным парапроктитом / Н. Г. Кононенко, В. И. Бугаев, О. В. Литовченко [и др.] // Харк. хірург. школа. – 2009. – № 2.2 (34). – С. 39–40.
4. Морозов Е. С. Послеоперационная анаэробная неклостридиальная инфекция мягких тканей : автореф. дис. на соискание учёной степени д-ра мед. наук : спец. 14.00.27 – хирургия / Е. С. Морозов. – Омск, 2004. – 34 с.
5. Серажим О. А. Комплексное лечение анаэробной неклостридиальной инфекции мягких тканей : автореф. дис. на соискание учёной степени канд. мед. наук : спец. 14.00.27 – хирургия / О. А. Серажим. – М., 2004. – 16 с.
6. Хирургические инфекции кожи и мягких тканей : рос. нац. рекомендации / С. Ф. Багненко, Э. А. Баткаев, В. Б. Белобородов [и др.] ; под ред. В. С. Савельева. – М., 2009. – 92 с.
7. Кубышкин В. А. Метронидазол при анаэробной неклостридиальной инфекции / В. А. Кубышкин, Л. А. Блатун // Рус. мед. журн. (Хирургия. Урология). – 2007. – Т. 15, № 29. – С. 2222–2224.
8. Анаэробная неклостридиальная флегмона. Клиническое наблюдение / Е. И. Брехов, А. М. Светухин, И. С. Багинская [и др.] // Хирургия. Журн. им. Н. И. Пирогова. – 2008. – № 12. – С. 49–52.
9. Хирургические инфекции : практ. руководство / М. М. Абакумов, М. С. Алексеев, Ю. А. Амирасланов [и др.] ; под ред. И. И. Ерюхина, Б. Р. Гельфанда, С. А. Шляпникова. – М. : Литтерра, 2006. – 736 с.

Отримано 21.10.14

УДК 616.317-006.6-089.844

© Л. М. СКАКУН, І. Й. ГАЛАЙЧУК

ДВНЗ "Тернопільський державний медичний університет імені І. Я. Горбачевського"

Спосіб пластики губ і кута рота після радикального видалення злоякісної рецидивної пухлини

L. M. SKAKUN, I. Y. HALAYCHUK

SHEI "Ternopil State Medical University by I. Ya. Horbachevsky"

METHOD OF LIPS AND CORNER OF THE MOUTH PLASTIC AFTER RADICAL REMOVAL OF MALIGNANT RECURRENT TUMOR

Проведено аналіз різних методів пластичного усунення дефектів верхньої і нижньої губи, кута рота і щоки, показано переваги того або іншого методу. Обґрунтовано доцільність одномоментного комплексного хірургічного лікування значних дефектів обличчя. На основі власного досвіду запропоновано новий метод пластики великого післяопераційного дефекту тканини верхньої і нижньої губи, кута рота і щоки.

The analysis of the various methods of plastic removal of the upper and lower lip defects, corner of the mouth and cheeks was conducted, the advantages of one or another methods were demonstrated. The expediency of instantaneous complex of the surgical treatment of the large face defects was justified. Based on the own experience the new method of plastic of the large postoperative tissue defects of the upper and lower lip, corner of the mouth and cheeks was proposed.

Постановка проблеми і аналіз останніх досліджень та публікацій. Лікування злоякісних пухлин голови та шиї є складною проблемою. Радикальне видалення поширених пухлин призводить до утворення великих дефектів, які спричиняють ті чи інші порушення функцій або косметичні вади. Анатомічні особливості органів голови та шиї є причиною того, що навіть невеликі за розміром злоякісні новоутворення вимагають проведення значних за об'ємом хірургічних втручань.

Злоякісні пухлини шкіри навколо ділянки нерідко розповсюджуються до присінка ротової порожнини, на кут ротової щілини та щоку, на м'які тканини підборідкової ділянки та фронтальний відділ нижньої щелепи. При видаленні таких новоутворень виникають значні дефекти м'яких тканин [1].

Косметичні та функціональні порушення після подібних операцій викликають порушення функції ковтання, жування, мовлення, дихання, позбавляють хворих можливості працювати, бути суспільно активними. Ефективність реабілітації хворих з дефектами губ, кута рота, щоки полягає у забезпеченні природного шляху приймання їжі, відновленні функції жування, мови. Також не менш важливим є досягнення доброго косметичного ефекту. Нині більшість авторів вважає за доцільне при видаленні

злоякісних пухлин виконання одномоментних пластичних операцій [2, 3, 4, 5].

Негайне відновлення форми і функції втраченого органа вважається ідеальним варіантом в реконструктивній хірургії. Однак характер і якість відновних операцій після видалення злоякісних пухлин визначаються багатьма факторами, серед яких слід відзначити найбільш важливі: розміри і конфігурація дефекту, доза раніше проведеної променевої терапії та терміни від її закінчення до моменту реконструктивної операції, локалізація дефектів, стать, вік, соматичний стан хворих, а також наявність супутніх захворювань, ступінь надійності обраного методу, розташування донорської зони в косметично сприятливих ділянках. Первинно виконані відновні операції не сприяють виникненню рецидивів пухлин. Більше того, відсоток рецидивів при первинній пластичній значно нижчий, ніж при відстрочених операціях. Зокрема, рецидиви розвиваються тільки по краю шкірного трансплантата, не проростаючи в нього. Дослідженнями останніх років доведено, що застосування первинних відновних операцій дає можливість розширити показання до операцій для хворих, яких раніше вважали інкурабельними [6].

Мета роботи: описати методику пластичної реконструкції тканин кута рота після радикального видалення рецидивної пухлини і на основі літера-

турних джерел проаналізувати різні методи пластичних операцій у цій ділянці обличчя.

Матеріали і методи. Методику онкопластичної операції проілюстровано на основі клінічного випадку успішної пластичної реконструкції великого післяопераційного дефекту верхньої та нижньої губи, кута рота і щоки у хворого на місцево поширений інвазивний плоскоклітинний рак шкіри.

Клінічний приклад. Хворий П. віком 82 роки звернувся зі скаргами на наявність виразкоподібного дефекту м'яких тканин верхньої і нижньої губи та щоки зліва, витікання назвни рідкої їжі і слини під час приймання їжі, неприємний запах. При клінічному огляді (10. 2009 р.) встановлено, що за рахунок прогресування злоякісної пухлини шкіри утворився наскрізний дефект верхньої і нижньої губ, що займав половину їх протяжності, а також наскрізний дефект кута рота і щоки, пухлина проростала в м'язи лівої щоки. Розміри дефекту губ, кута рота і щоки становили 5,0×6,0 см (рис. 1). Цитологічне дослідження: плоскоклітинний рак. По зовнішньому контуру дефекту шкіра і слизові оболонки інфільтровані злоякісною пухлиною на глибину до 1,0 см. Альвеолярний відросток не уражений, зубний ряд відсутній. Регіональні лімфатичні вузли не пальпувались. Ультразвукове дослідження лімфатичних колекторів шиї не виявило ознак метастатичного ураження. Рентгенографія органів грудної клітки – вікові зміни. Діагноз: плоскоклітинний рак шкіри верхньої губи і м'яких тканин комісуральної ділянки зліва, *prolongatio morbi*, II клінічна група.

Анамнез хвороби. У 2007 році з приводу плоскоклітинного раку шкіри верхньої губи зліва

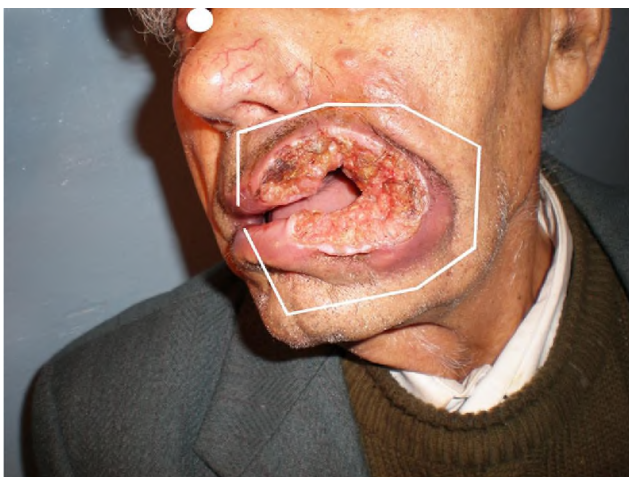

Рис. 1. Масивний рецидив плоскоклітинного раку обох губ, лівої щоки і контури радикальної резекції (13.10.2009).

($T_2N_0M_0$, II стадія) хворий отримав курс близькофокусної рентгенотерапії (40 Грей). Від подальшого лікування відмовився, самостійно застосовував різні мазеві аплікації для загоєння “виразки”.

Лікування. Враховуючи значні розміри пухлини, її морфологічну структуру, неефективність попередньої променевої терапії, прийнято рішення про проведення хірургічного втручання з паліативною метою. Під загальним ендотрахеальним знеболюванням (інтубація трахеї через ніс) було виконано операцію: одноблочну гемірезекцію верхньої та нижньої губ з резекцією тканин лівої щоки, відступивши від краю пухлини на 1,0–1,5 см (рис. 1). Утворився великий дефект верхньої та нижньої губ і лівої щоки. Після ретельного гемостазу і цитологічного підтвердження “чистоти” країв резекції розпочато реконструктивний етап операції (рис. 2).

Для відновлення верхньої губи сформовано вертикальний шкірно-жировий клапоть на лівій щоці (співвідношення ширини клаптя до його довжини 1:2), який транспозиційно переміщений під кутом 90° і підшитий до правої половини верхньої губи. У лівій підщелепово-підпідборідковій ділянці сформовано шкірно-м'язовий клапоть, яким відновлено ліву половину нижньої губи. Причому під час його переміщення виконано додатковий розтин шкіри і м'яких тканин лівої надщелепової ділянки, рану розширено до 3,0 см, що і дозволило сформувати нову комісуру рота (рис. 3).

Слизова оболонка по краю дефекту щоки відсепарована на всьому протязі на ширину 1,0–1,5 см, нею частково була вкрита рана зі сторони ротової порожнини. Донорські рани після відсепарування їх країв зшивали.

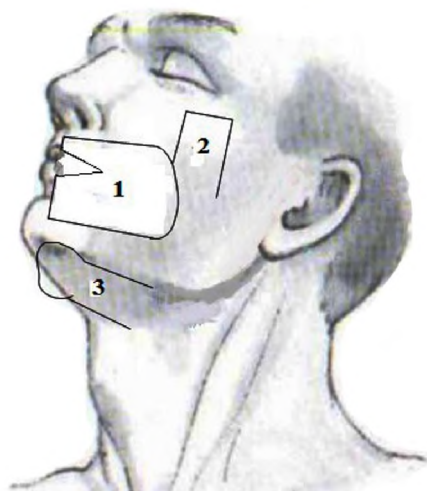


Рис. 2. Схема реконструктивної операції: 1 – дефект тканин після радикальної операції, 2 – щічний транспозиційний клапоть, 3 – підщелепово-підпідборідковий транспозиційний клапоть.

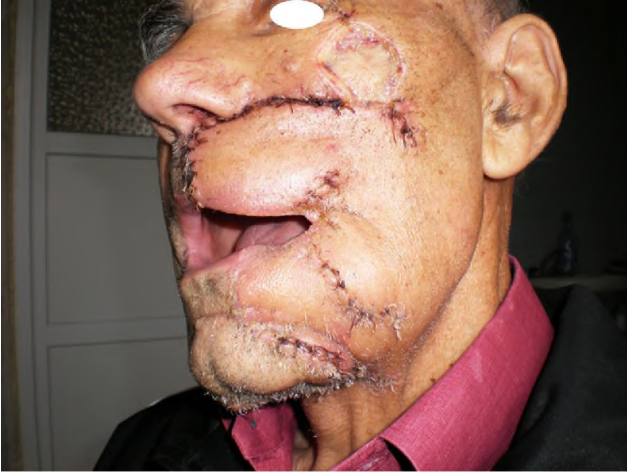

Рис. 3. Результат пластики верхньої і нижньої губи з формуванням лівого кута рота (через два тижні після операції, 26.10.2009).

Таким чином, між двома транспозиційними клаптями з різнонаправленими векторами силових ліній був сформований кут рота. Маючи незалежне кровопостачання, кожен з клаптів залишався життєздатним. Післяопераційний період минув без ускладнень, на 11-й день після операції хворий був виписаний зі стаціонару. Перебував на диспансерному нагляді протягом чотирьох років. Безпосередні та віддалені косметичні результати онкопластичної операції були задовільними (рис. 4 і 5). Функції мовлення та ковтання відновлені.

Отже, одномоментне використання двох транспозиційних клаптів, сформованих у прилеглих до великого дефекту обличчя ділянках, дає змогу домогтися позитивного реконструктивного результату без застосування багатоетапних хірургічних втручань. Клапоть, який містив у собі підшкірний м'яз шиї і підшитий до дефекту нижньої губи, не атрофується і з часом є добрим функціональним бар'єром для їжі.

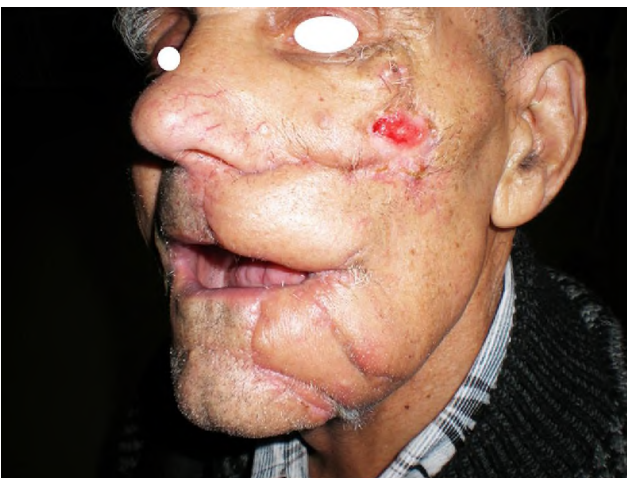

Рис. 4. Хворий через місяць після операції (09.11.2009).

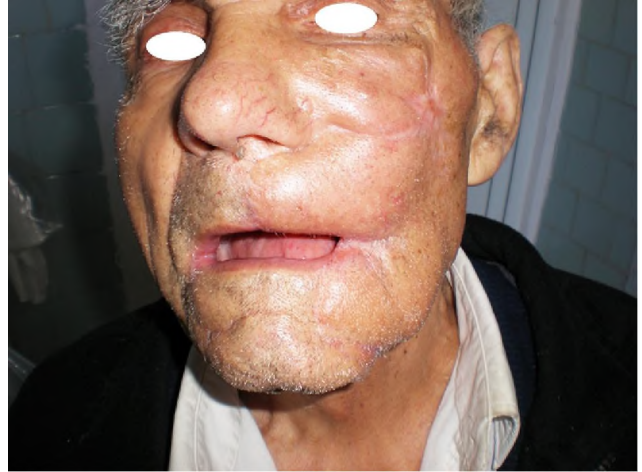

Рис. 5. Функціональний результат через шість місяців (12.04.2010).

Результати досліджень та їх обговорення.

Первинна пластика – відновлення основних структур в ділянці дефекту шкірно-м'язовими клаптями є вирішальним етапом, при якому максимально відновлюються основні функції організму – дихання, жування, ковтання, мовлення. На користь одномоментної пластики свідчить багато фактів: швидка реабілітація хворого, відсутність необхідності формування оро- або фарингостоми. Для підвищення якості життя даної категорії хворих на перший план виходить первинна пластика дефектів ротацийними клаптями із збереженим джерелом кровопостачання.

Шкірно-м'язові клапті мають певні живлячі судини, кровопостачання шкіри в них краще, ніж у шкірно-фасціальних, і в правильно викроєних клаптях некрозів не спостерігається. Перевага шкірно-м'язових клаптів у тому, що пластика проводиться в один етап.

На сьогодні про високу (>90 %) життєздатність носогубного клаптя повідомляють у багатьох дослідженнях. Також більшість авторів погоджується, що дефекти порожнини рота розмірами до 5,0×5,0 см можуть бути закриті з використанням цієї техніки [7, 8, 9].

Дефекти кута рота заміщали методом подвійної V-Y-пластики. Дефекти медіальної частини щоки заміщали за допомогою пластики по Esser-Imre-Weerda, V-Y-пластики [10]. Повношарові дефекти латеральної частини верхньої губи довжиною до 50 % довжини губ відновлюють за допомогою ротацийних клаптів за методикою Blasius (1840) [4]. Дефекти кута рота заміщають методами Rehn-Fries-Brusati (1979). Крупні комбіновані повношарові дефекти кута рота та щоки заміщають пластиком за Esser у модифікації Weerda (1985) та за допомогою клаптя за Estlander [11].

А. И. Неробеев пропонує при відсутності половини обох губ та прилеглих тканин щоки використовувати дельтопекторальний клапоть, клапоть з включенням великого грудного м'яза та місцеві тканини, шкірно-фасціальні трансплантати [12].

У три етапи здійснюється пластичне відновлення комбінованих дефектів губ, кутів рота і щік органотипічним пластичним матеріалом, розроблений спосіб пластики наскрізних дефектів приротової ділянки органотипічним пластичним матеріалом [13].

Для усунення великого дефекту щоки деколи використовують філатовські стебла, застосовуючи схему операційних втручань, розроблену Ф. М. Хітровим, або методом О. П. Чудакова [14].

Група вчених Національного інституту раку запропонувала спосіб реконструкції дефекту верхньої і нижньої губи з комісурою та прилеглими тканинами щоки при хірургічному лікуванні місцево поширеного раку губи, що включає аутотрансплантацію шкірно-фасціального клаптя. Спосіб відрізняється тим, що реконструкцію проводять за один пластичний етап, а донорську тканину отримують із передньо-зовнішньої поверхні передпліччя [15]. Застосування даного способу дає можливість в один пластичний етап відновити дефект верхньої і нижньої губи з комісурою та прилеглими тканинами щоки, без значної деформації донорської ділянки, та в короткі терміни отримати добрий функціональний і естетичний результат. Проте під час операції виникає необхідність у виділенні реципієнтних судин і формуванні мікросудинних анастомозів, що можливо зробити не у всіх лікарнях.

Запропоновано спосіб реконструкції значних наскрізних дефектів щоки, кута рота, фрагментів верхньої та нижньої губи, які виникають внаслідок злоякісних пухлин, операцій, променевої терапії, травми і ускладнень специфічних інфекцій. Особливістю усунення наскрізних дефектів є необхідність створення внутрішньої поверхні рота і відновлення функціональної активності органа, у зв'язку з чим подвоюється потреба в пластичному матеріалі. Поставлена мета досягається тим, що в способі реконструкції подібних дефектів пропонується використовувати три різних клапті. Перший клапоть – ротаційний, шкірно-жировий, із сусідніх анатомічних ділянок, який заміщає шкірний дефект верхньої і нижньої губ. Живлення клаптя здійснюється за рахунок лицевої артерії. Другий клапоть формується з жувального м'яза з однієї сторони. Цей клапоть відновлює функцію кругового м'яза рота. Кровопостачання клаптя реалізується за рахунок жувальної артерії. І третій клапоть – фасціальний скроневий, який заміщає дефект слизової оболонки, дефект червоної обля-

мівки верхньої та нижньої губи і кута рота. Цей клапоть живиться з поверхневої скроневої артерії. Переваги запропонованого способу полягають в одномоментності і простоті виконання. Маючи незалежне кровопостачання, кожен з клаптів залишається життєздатним при порушенні трофіки. Метод не вимагає додаткової хірургічної корекції. Завдяки гарному живленню клаптів можливе проведення променевої терапії в післяопераційному періоді в радикальних дозах з мінімальними післяпроменевими ускладненнями. Даний вид нового методу відновлення великого наскрізного дефекту м'яких тканин щоки, кута рота, фрагментів верхньої та нижньої губи рекомендований для практичного використання [5].

Переваги запропонованого нами методу полягають в одномоментності і простоті виконання. Маючи незалежне кровопостачання, кожен з клаптів залишається життєздатним при порушенні трофіки. Метод не вимагає додаткової хірургічної корекції. Завдяки гарному кровопостачанню клаптів можливе проведення променевої терапії в післяопераційному періоді в радикальних дозах. Запропонований метод забезпечує добрий функціональний і косметичний результат, забезпечує герметичність порожнини рота, рух губ, нормальне приймання їжі, розбірливість мови, покращуючи якість життя пацієнтів, їх психологічну та соціальну реабілітацію.

Застосування вищевказаних клаптів є надійним та мінімально травматичним методом для реконструкції великих за розміром дефектів порожнини рота, в даному випадку обох губ, кута рота та щоки.

Надання повної та комплексної одномоментної допомоги хворим з гострими дефектами обличчя дасть змогу зменшити потребу в реопераціях з відповідною оптимізацією фінансово-організаційної складової лікувального процесу.

Використання клаптів для пластичного усунення великих за розміром дефектів порожнини рота дозволяє досягти позитивних показників функціональної реабілітації хворих та задовільних естетичних результатів пластики.

Висновки. 1. У хворих на місцево поширений рак тканин, які формують верхню та нижню губи, кут рота і щоку, доцільно застосовувати онкопластичну методику – радикальне видалення пухлини шкіри і м'яких тканин з одномоментною пластикою шкірно-жировим клаптем дефекту верхньої губи і щоки і шкірно-м'язовим підщелеповопідпідборідковим клаптем дефекту нижньої губи.

2. Сформований кут рота між двома транспозиційними клаптями з різнонаправленими вектора-

ми силових ліній має добрий функціональний і косметичний ефект, забезпечує герметичність порожнини рота, рух губ, нормальне приймання їжі, розбірливість мови, покращуючи якість життя пацієнтів, їх психологічну та соціальну реабілітацію.

Перспективи подальших досліджень. Визначення оптимальних варіантів такого типу реконструктивно-пластичних операцій на основі створення спільної комп'ютеризованої бази даних методик щелепно-лицевих хірургів і онкохірургів.

СПИСОК ЛІТЕРАТУРИ

1. Пластика післяопераційних дефектів у хворих зі злоякісними пухлинами верхньої та нижньої губи / В. С. Процик, О. М. Трембач, С. В. Коробко [та ін.] // Клиническая онкология. – 2012. – № 8 (4). – С. 86–89.
2. Валіхновський Р. Л. Клінічна ефективність сучасних алгоритмів лікування гострих та вторинних деформацій обличчя / Р. Л. Валіхновський // Український медичний альманах. – 2009. – Т. 12, № 6. – С. 36–40.
3. Галайчук І. Й. Онкопластичні операції у хворих на злоякісні пухлини шкіри голови / І. Й. Галайчук, І. С. Данилків, М. І. Домбрович // Буковинський медичний вісник. – 2012. – Т. 16. – №3 (63), ч. 1. – С. 195–199.
4. Валіхновський Р. Л. Сучасний погляд на базові принципи формування лікувально-діагностичного стандарту в реконструктивній хірургії набутих вад обличчя – прогресивний розвиток технічного аспекту / Р. Л. Валіхновський // Ліки України. – 2009. – № 8 (134). – С. 63–66.
5. Пат.2489096 RU. МПК А61В 17/00. Спосіб пластики обширного сквзного дефекта м'яких тканин щіки, угла рта, фрагментов верхньої і нижньої губи / Дробышев А. Ю., Илькаев К. Д., Циклаури В. Т., Алиева С. Б., Азизян Р. И., Шипкова Т. П., Задеренко И. А. – М., 2013.
6. Галайчук І. Й. Рани в онкохворих: патофізіологічні та клінічні аспекти / І. Й. Галайчук // Хірургія України. – 2012. – № 4 (44). – С. 44–52.
7. Reconstruction of oral mucosal defects using the nasolabial flap: clinical experience with 22 patients / A. Eckardt, H. Kokenmuller, F. Tavassol [et al.] // Head & Neck Onc. – 2011. – N 3. – P. 28.
8. Kim K.W. Usage of nasolabial skin flaps for the reconstruction of various intraoral defects / K.W. Kim, E.Y. Lee // J. Kor. Assoc. Maxillofac. Plast. Reconstr. Surg. – 2007. – № 1. – P. 71–79.
9. Lazaridis N. Superiorly of inferiorly based ilanded nasolabial flap for buccal mucosa defects reconstruction / N. Lazaridis, L. Tilaveridis, D. Karakasis // J. Oral. Maxillofac. Surg. – 2008. – № 66. – P. 7–15.
10. Weerda H. Reconstructive facial plastic surgery / H. Weerda // A problem-solving manual. – Stuttgart : Thieme, 2001. – P. 23–55.
11. Terino E. O. Alloplastic contouring in the malar-midface-middle third facial aesthetic unit / E. O. Terino // The art of alloplastic facial contouring / Ed. by E.O. Terino, R.S. Flowers. – St. Louis : Mosby Year-Book. – 2000. – P. 79–96.
12. Неробеев А. И. Восстановление тканей головы и шеи сложными артериализированными лоскутами / А. И. Неробеев. – М. : Медицина, 1988. – С. 113, 250.
13. Чудаков О. П. Варианты возмещения сквозных дефектов приротовой области с помощью органотипического пластического материала / О. П. Чудаков, Н. М. Тризна, Л. И. Тесевич // Медицинские новости. – 2005. – № 5. – С. 82–87.
14. Бернацкий Ю. И. Травматология и восстановительная хирургия челюстно-лицевой области / Ю. И. Бернацкий. – К. : Вища школа, 1985. – С. 230.
15. Пат. 46996 UA. МПК А61В 17/00. Спосіб реконструкції дефекту верхньої і нижньої губи з комбісурою та прилеглими тканинами щіки при хірургічному лікуванні місцевого поширеного раку губи / Кравець О. В., Плахотній І. В., Щепотін І. Б. – № u200908119 ; заявл. 03.08.2009 ; опубл. 11.01.2010, Бюл. № 1/2010.

Отримано 15.09.14

Спосіб корекції дисфункції ілеостоми у пацієнтів з запальними захворюваннями товстої кишки

YU. S. LOZYNSKYI, V. V. KUNOVSKIY, I. O. KOLYADA, O. V. LEOSHYK, M. B. PROKOPOVYCH

Lviv National Medical University by Danylo Halytsky

METHOD OF CORRECTION OF ILEOSTOMY DYSFUNCTION IN PATIENTS WITH INFLAMMATORY DISEASE OF THE COLON

Представлено результати комплексного лікування 47 пацієнтів з ілеостомою на ґрунті запальних захворювань товстої кишки (27 пацієнтів з хворобою Крона, 20 пацієнтів з неспецифічним виразковим колітом). Запропоновано спосіб зменшення виділень з ілеостоми шляхом застосування *Saccharomyces boulardii* та ентерального харчування сумішшю “Модулен IBD”. Такий спосіб корекції дозволяє зменшити об’єм випорожнень через стому в 2 рази, ліквідувати явища дисбіозу, зменшити частоту розвитку дисфункції ілеостоми у ранньому післяопераційному періоді.

Complex treatment results of 47 patients with ileostoma caused by inflammatory diseases of the colon (27 patients with Crohn’s disease, 20 patients with Ulcerative colitis) were represented. The method of diminishing of excretions from ileostoma by administration of the *Saccharomyces boulardii* and enteric nutrition by “Modulen IBD” was proposed. Proposed method can reduce the amount of intestinal excretions through the stoma 2 times, eliminate the effects of dysbiosis, reduces the incidence of ileostomy dysfunction in the early postoperative period.

Постановка проблеми і аналіз останніх досліджень та публікацій. При ілеостомії в ранньому післяопераційному періоді виникає проблема дисфункції стоми, особливо гостро вона стоєється хворих з запальними захворюваннями товстої кишки (ЗЗТК). У збірне поняття дисфункції стоми включаються як метаболічні порушення, зумовлені пришвидшеним кишковим транзитом з відсутністю проходження по товстій кишці, дисбіотичні, так і параентеростомічні ускладнення [6].

Слід врахувати, що при виразковому коліті до 85 % пацієнтів мають порушення всмоктування, а при хворобі Крона ступінь порушень значно більший, а отже, ці питання треба буде регулювати в післяопераційному періоді [7].

Таким чином, проблема зменшення та регуляції об’єму кишкових випорожнень і відновлення внутрішньокишкової флори у пацієнтів з запальними захворюваннями товстої кишки, що потребують виведення тонкої кишки на передню черевну стінку (ілеостома), у ранньому післяопераційному періоді є вкрай актуальною [1, 5, 7]. Метаболічні порушення, що виникають в організмі через відсутність пасажу по товстій кишці, поглиблюють дисфункцію ілеостоми [2, 4, 6]. Загальна кількість таких

пацієнтів (хвороба Крона, неспецифічний виразковий коліт, пухлинний процес) за останні роки значно зросла як в абсолютних величинах, так і стосовно молодих вікових груп (20–45 років). Цілком очевидно, що завдяки ранньому та досконалому обстеженню пацієнтів кількість операційних втручань буде неухильно збільшуватись.

Враховуючи тяжкий соматичний стан цих пацієнтів на момент госпіталізації в хірургічний стаціонар, задіяність життєво важливих органів та значний об’єм операційного лікування, хірургічні втручання, як правило, проводять у два етапи [2, 3]. Перший етап (40–60 % пацієнтів), скерований на ліквідацію явищ кишкової непрохідності та зменшення інтоксикації організму, передбачає операційне втручання з формуванням ілеостоми. Період функціонування стоми залежить від тяжкості домінуючого захворювання і становить від 2 до 6 місяців. Саме тому питання зменшення кишкових виділень та відновлення внутрішньокишкової флори у даного контингенту хворих набуває надзвичайно актуального значення [2, 3, 8–11].

Відомі способи післяопераційного лікування даної групи хворих не дозволяють досягти вираженого клінічного ефекту. Основною причиною є

те, що у більшості хворих є висока ймовірність розвитку клінічної картини кишкового дисбактеріозу, особливо в ослаблених післяопераційних пацієнтів, що супроводжується цілою низкою ускладнень, а саме: сенсibiliзацією організму та розвитком алергічних ускладнень, зниженням імунітету хворого. Одночасно слід відзначити, що недосконала система корекції внутрішньокішкової флори не забезпечує повноцінного засвоєння продуктів харчування, а зростання кількості та неможливість контролю за кишковими виділеннями приводять до розвитку комплексу неповноцінності у таких хворих та стримують їх соціальну адаптацію [6, 1, 4].

Мета роботи: зниження частоти виникнення дисфункції ілеостоми шляхом оптимізації схеми медикаментозного лікування метаболічних та дисбіотичних розладів ілеостомованих хворих у ранньому післяопераційному періоді.

Матеріали і методи. Піддано про- та ретроспективному вивченню результати комплексного медикаментозного лікування ілеостомованих пацієнтів з ЗЗТК в кількості 47 осіб, які лікувались у проктологічному відділенні Обласної клінічної лікарні м. Львова у 2006–2011 рр. У дослідження не включали пацієнтів з тяжким ступенем порушень, які потребували проведення тривалого парентерального харчування. Вік пацієнтів перебував у межах від 28 до 72 років. Жінок було 27, чоловіків – 20. Частка пацієнтів, які лікувались розпрацьованим способом, склала 57,44 %. Весь контингент хворих було поділено на дві групи. До першої (основної) віднесено 27 пацієнтів, комплекс лікування яких включав операційне втручання в поєднанні з розпрацьованим способом у ранньому післяопераційному періоді.

Ілеостомованим пацієнтам впродовж чотирнадцяти діб призначали “Ентерол 250” (*Saccharomyces boulardii*) відповідно до розпрацьованої схеми, а саме: 2–3 доба – 500 мг х 3 рази; 4–6 доба – 250 мг х 3 рази; 7–14 доба – 250 мг х 2 рази. Додатково, починаючи з третьої доби, пацієнти отримували 3 столові ложки “Модулен IBD”. У випадку дводульної ілеостоми або при формуванні тонкокишкового резервуару препарат додатково вводили безпосередньо у просвіт відвідного коліна тонкої кишки через ілеостому один раз на добу в дозі 250 мг (Деклараційний патент на винахід UA 62152). Друга (контрольна) група складала 20 хворих, лікування яких не включало “Ентерол 250”. Пацієнти контрольної групи отримували карбонат кальцію, вісмуту субнітрат та білу глину в комбінації з “Модуленом IBD”. Обидві групи пацієнтів були клінічно подібними та зіставними як за характером, так і

тяжкістю ураження. Хворих розподіляли по групах методом сліпого конверту.

Ефективність запропонованого методу лікування оцінювали за такими критеріями: даними загальноклінічних обстежень (нормалізація температури тіла, зменшення болю, розрешення парезу кишечника, частота випорожнень, об’єм та характер кишкових виділень впродовж доби), показниками лабораторних та біохімічних обстежень (зниження лейкоцитозу, визначення рівнів білірубину, білка, сечовини та креатиніну сироватки крові), а також динамікою запального процесу в зоні операційного втручання та вираженням дисфункції стоми.

Результати досліджень та їх обговорення. Застосування “Ентеролу 250” в ілеостомованих пацієнтів у ранньому післяопераційному періоді є новим підходом стосовно зменшення об’єму кишкових виділень, профілактики та лікування діарейного синдрому і кишкового дисбактеріозу в даного контингенту хворих. Завдяки ентеральному введенню *Saccharomyces boulardii* в ілеостомованих пацієнтів не спостерігається картина ураження клітин слизового шару тонкої кишки, а сприятливий вплив *Saccharomyces boulardii* на флору шлунково-кишкового тракту забезпечує відновлення нормального співвідношення усіх компонентів мікрофлори кишечника, посилює неспецифічний імунний захист внаслідок підвищення продукції IgA, профілактує розвиток процесів бактерійної транслокації, сприяє засвоєнню харчових продуктів при їх ентеральному введенні та дозволяє зменшити об’єм кишкових випорожнень майже вдвічі. Ефект від застосування розпрацьованої схеми моніторингу післяопераційного періоду в ілеостомованих хворих ми вбачаємо, перш за все, у вирішенні таких проблем: відновленні моторно-свакуаторної функції ШКТ, нормалізації порушених показників гомеостазу, попередженні прогресування бактеріальної транслокації внутрішньокішкової мікрофлори, корекції імунного статусу.

Об’єм випорожнень з тонкої кишки у пацієнтів обох груп вимірювали щодоби, і для хворих основної групи він становив: на 2 добу – (1750±240) мл; 3 добу – (1200±220) мл; 4 добу – (1000,0±180) мл; 5 добу – (880±120) мл; 6 добу – (710±95) мл; 7–12 доби – (580±65) мл. При цьому об’єм внутрішньовенних інфузій, який отримували пацієнти у перші дві доби, становив (2000,0±100,0) мл, а добовий діурез (1500,0±250) мл. У пацієнтів контрольної групи, які отримували порошок складом: кальцію карбонат – 0,25, вісмуту субнітрат – 0,25, біла глина – 2,25 три рази на день та “Модулен IBD” протягом 7 діб, динаміка об’єму кишкових виділень складала:

2 доба – (1900±250) мл; 3 доба – (1850±220) мл; 4 доба – (1750±180) мл; 5 доба – (1840±180) мл; 6 доба – (1810±205) мл; 7–12 доби – (1760±250) мл.

У пацієнтів обох груп констатовано нормалізацію лабораторних даних – рівень лейкоцитозу ($6,8 \pm 2,8 \times 10^9/\text{л}$ (основна) та $(5,2 \pm 1,4) \times 10^9/\text{л}$ (контрольна) групи. Статистично достовірної різниці рівнів білірубину в обох групах не відмічали, однак при статистичному аналізі концентрації білків плазми крові у пацієнтів першої групи відмічено прогресивне їх підвищення від $58,8 \pm 6,7$ до $81,5 \pm 4,5$ ($p < 0,05$) впродовж 7–9 діб, тоді як у хворих другої групи аналогічної динаміки в цей часовий проміжок не відзначено (від $57,5 \pm 3,7$ до $64,3 \pm 3,2$).

При проведенні перев'язок у хворих першої групи стверджено загоєння післяопераційної рани первинним натягом, відсутність прогресування гнійно-некротичного процесу та вторинного інфікування, тоді як у другій групі подібні характеристики зони втручання проявлялися в більш пізні терміни. Бак-

теріологічні дослідження кишкового вмісту, проведені у післяопераційному періоді, підтверджували швидше відновлення біоценозу товстої кишки у пацієнтів основної групи.

Таким чином, проведені дослідження показують, що розпрацьований спосіб корекції об'єму кишкових випорожнень та відновлення внутрішньокішкової мікрофлори в ілеостомованих хворих є ефективною складовою комплексу лікування хворих з ЗЗТК.

Висновки. 1. Ведення раннього післяопераційного періоду в пацієнтів із ЗЗТК доцільно проводити з використанням розпрацьованого способу лікування ілеостомованих хворих.

2. Застосування розпрацьованого способу в ранньому післяопераційному періоді дозволяє мінімізувати метаболічні та дисбіотичні порушення у пацієнтів та знизити частоту розвитку дисфункції стоми порівняно з контрольною групою.

СПИСОК ЛІТЕРАТУРИ

1. Куновский В. В. Микробная флора желудочно-кишечного тракта и ее влияние на развитие послеоперационных осложнений у хирургических больных / В. В. Куновский // Материалы научно-практической конференции “Лекарства – человеку”. – 2002. – XVII, № 1. – С. 205–217.
2. Шлях корекції об'єму кишкових виділень у ілеостомованих хворих / Ю. С. Лозинський, В. В. Куновський, І. О. Коляда, О. В. Леошик // Матеріали II з'їзду колопроктологів України. – К.: Медицина, 2006. – С. 168–171.
3. Патент України UA62152. Спосіб зменшення об'єму кишкових виділень та відновлення внутрішньокішкової флори у ілеостомованих пацієнтів в ранньому післяопераційному періоді / Ю. С. Лозинський, І. О. Коляда, В. В. Куновський. – Бюл. 12, 2003.
4. Banerjee B. Nutritional Management of Digestive Disorders / B. Banerjee // 2011. Taylor and Francis Group USA, LLC. – P. 128–138.
5. Bayless T. M. Advanced Therapy of Inflammatory Bowel Disease: Ulcerative Colitis Volume I. / T. M. Bayless, S. B. Hanauer. – RMPH USA. – 2011. – P. 465–470.

6. Cima R. R. Ileostomy, Colostomy, and Pouches / R. R. Cima, J. H. Pemberton // Sleisenger and Fordtran's Gastrointestinal and Liver Disease: Pathophysiology, Diagnosis, Management. Ninth Edition. Elsevier Inc. – 2010. – P. 2016.
7. Eiden K.A. Nutritional Considerations in IBD / K. A. Eiden // Practical gastroenterology. – 2003. – May. – P. 33–54.
8. Probiotics in Inflammatory Bowel Diseases / P. Gionchetti, F. Rizzello, C. Morselli [et al.] // International Journal Probiotics and Prebiotics. – 2007. – Vol. 1. – № 2. – P. 97–104.
9. Matarese L. E. Bacteria-Induced Disease With Bacteria / L. E. Matarese, H. M. Kandil Preventing // Nutrition in Clinical Practice. – 2012. – Vol. 27. – P. 242–246.
10. Adhesion of inactivated probiotic strains to intestinal mucus / A. C. Ouwehand, S. Tolkkko, J. Kulmala [et al.] // Letters in Applied Microbiology. – 2000. – Vol. 31. – P. 82–86.
11. Anti-inflammatory effects of *Saccharomyces boulardii* mediated by myeloid dendritic cells from patients with Crohn's disease and ulcerative colitis / Saskia Thomas, Diana Metzke, Jurgen Schmitz [et al.] // Journal of Physiology – Gastrointestinal and Liver Physiology. – 2011. – Vol. 301. – P. 1083–1092.

Отримано 15.09.14

УДК 616.718.19-001

© А. І. ЦВЯХ

ДВНЗ “Тернопільський державний медичний університет імені І. Я. Горбачевського”

Травми стопи: основні причини та механізми отримання пошкоджень при політравмі

A. I. TSVYAKH

SHEI “Ternopil State Medical University by I. Ya. Horbachevsky”

FOOT TRAUMAS: BASIC REASONS AND MECHANISMS OF INJURY IN POLYTRAUMA

Проблема поєднаних пошкоджень, множинних травм має надзвичайну медико-соціальну гостроту на сьогодні. Травми є основною причиною передчасної летальності молодих осіб віком до 40 років. Скелетні травми є частим компонентом політравм та сприяють подовженню термінів госпіталізації постраждалих, їх реабілітації та відновленню. З метою вивчення видового складу поєднаних травм стопи у структурі політравми ми проаналізували 400 карт стаціонарного хворого з полісистемними пошкодженнями, які перебували на лікуванні у Тернопільській університетській лікарні протягом 2008–2012 рр. Для обробки інформації застосовували непараметричний кореляційний аналіз за методологією визначення поліхоричного показника зв'язку Pearson. Найбільш частою причиною отримання поєднаних травм стопи у досліджуваній нами вибірці були побутові обставини (50,0 % вибірки) та дорожньо-транспортний травматизм – 35,0 % постраждалих. Основним механізмом отримання травм стопи при полісистемних пошкодженнях є падіння. Розподіл поєднання травм стопи та інших анатомо-функціональних ділянок вірогідно залежить від механізмів та обставин отримання пошкоджень. Так, при падінні найбільш часто пошкодження стопи поєднувалися із травмами таза та хребта, що було характерно для побутового травматизму. При комбінації механізмів спостерігали полікомпонентність пошкоджень з травмами голови, грудної клітки, живота, таза та кінцівок. Такі пошкодження превалювали у випадку дорожньо-транспортних пригод. При прямому ударі травми стопи найчастіше поєднувалися з черепно-мозковою травмою.

The problem of associated and multiple injuries has extremely medico-social urgency today. Injuries are the basic cause of mortality among young persons under the age of 40 years. Skeletal trauma is a frequent component of polytrauma and prolongs the hospitalization, rehabilitation and recovery of victims. In order to study the species composition of associated injuries of the foot in the structure of polytrauma, we have analyzed 400 cases in-patient with polysystemic and multiple organ injury, which were treated in Ternopil University Hospital during 2008-2012 years. We used nonparametric correlation Pyrson analysis for statistical processing. The most common reason for receiving associated injuries of the foot in our study sample were domestic circumstances (50.0 % of the sample) and road traffic injuries – 35.0 % of patients. The main mechanism of foot injury in polytrauma is falling. Combination of foot injuries with other anatomical and functional areas significantly depends from the mechanisms and circumstances of damages. So in case of fall the most often association of foot injuries was with traumas of pelvis and the vertebra, which was typical for household injuries. With a combination of mechanisms observed multiple components of damages: head, chest, abdomen, pelvis and extremities injuries. Such injuries prevail in case of road traffic accidents. In the direct hit as basic mechanisms of foot injuries brain injury was the most frequent.

Постановка проблеми і аналіз останніх досліджень та публікацій. Аналіз літератури останнього десятиліття показує значне зростання інтересу лікарів різних спеціальностей до проблеми політравми у всіх її аспектах. Суттєве збільшення кількості дорожньо-транспортних пригод, міжнародного тероризму, “гарячих точок” на карті світу та ведення активних бойових дій призвели до того, що, згідно з даними ВООЗ, травми займають третє місце в структурі причин смертності населення, а серед молодих людей (осіб до 40 років) – першу сходинку [1–3]. Висока летальність при полісистемних та поліорганних пошкодженнях як на догоспітальному етапі, так і в умовах стаціонару (може сягати 70 % серед постраждалих) та незадовільні

функціональні наслідки лікування (відсоток інвалідності коливається від 12 до 50 % випадків) зробили цю проблему надзвичайно актуальним медико-соціальним та демографічним питанням [4–6].

Скелетна травма значно обтяжує перебіг травматичної хвороби у пацієнтів з політравмою. Також важливими є такі фактори, як нез'ясовані обставини отримання пошкодження, нетипові клінічні прояви внаслідок застосування знеболювальних засобів та психологічне превалювання візуальної діагностики пошкоджень [6, 7]. Окрім цього, необхідно враховувати, що співвідношення стаціонарного та поліклінічного етапів лікування переломів стопи складає 1:4–1:6. Адже короткі губчасті кістки зростаються повільно, вони не мають окістя. Окрім цього,

власне і травматичне пошкодження значно порушує кровопостачання цих ділянок [7].

Мега роботи: вивчити основні клініко-епідеміологічні показники за ознаками механізмів та обставин отримання пошкоджень серед пацієнтів з політравмою та поєднаними травмами стопи як її компоненти.

Матеріали і методи. Ми проаналізували масив пацієнтів з політравмою (400 карт стаціонарного хворого), які перебували на лікуванні у Тернопільській університетській лікарні протягом 2008–2012 рр. В загальному масиві досліджуваних чоловіків було 76,3 % (305), жінок – 23,7 % (95). Для обробки інформації застосовували непараметричний кореляційний аналіз за методологією визначення поліхоричного показника зв'язку Pearson.

Серед загального масиву постраждалих із політравмою пошкодження стопи мали 5,0 % (17 чоловіків та 3 жінки).

Результати досліджень та їх обговорення. Згідно з аналізом даних літератури, переломи стопи характерні для політравм, отриманих при падінні з висоти (більшість постраждалих приземляються на ноги), а також для травм, які зустрічаються при дорожньо-транспортних пригодах – травми водія та пасажирів. Недостатня увага до таких пошкоджень при кататравмі та отриманих за інших обставин може призводити до деформації, асептичного некрозу кісток, постійного больового синдрому та, в кінцевому результаті, до інвалідизації постраждалих [7–10].

Щодо особливостей поєднаних травм стопи у світлі обставин отримання пошкоджень (табл. 1), то найбільша їх кількість була отримана за побутових обставин. Питома вага таких пошкоджень складала 10 постраждалих або 50,0 % вибірки. Серед них

найбільш часто зустрічалися поєднання травми стопи із травмами таза і хребта – 30,0 % (3 осіб).

По двоє осіб, які отримали пошкодження за побутових обставин, мали такі поєднання: травми стопи та голови; травми стопи, грудної клітки, таза і хребта. На третьому ранговому місці були пошкодження таких анатомо-функціональних ділянок – стопа у складі іншої скелетної травми, травми стопи з ЧМТ і травмою грудної клітки; поєднання травми стопи з пошкодженнями голови, грудної клітки, живота і хребта.

Семеро постраждалих отримали травми внаслідок ДТП, що складало 35,0 %. Серед них найчастішими були два поєднання травм стопи: з іншою скелетною травмою та з ЧМТ, травмами грудної клітки, живота і таза. Їх питома вага складала по 28,55 %. Решта комбінацій пошкоджень розділила друге рангове місце (по 14,3 %): травма стопи з ЧМТ; травми стопи, голови та хребта; травми стопи, грудної клітки і хребта.

Ще три випадки політравми були отримані за вуличних обставин. Серед них травми стопи поєднувалися зі скелетною травмою, з травмами голови і хребта, травмами грудної клітки і хребта.

Найбільш часто серед досліджуваної нами вибірки основним механізмом отримання поєднаних травм стопи у структурі полісистемних та поліорганичних пошкоджень було падіння – 11 постраждалих серед 20, або 55,0 %. Серед них 27,2 % (трьох постраждалих) мали поєднання травм стопи, таза і хребта. По 18,2 % пацієнтів – 1) пошкодження стопи у складі іншої скелетної травми; 2) пошкодження стопи, грудної клітки, хребта і таза. Решта поєднань зустрічалася з однаковою частотою по 9,1 % (по одному постраждалому): 1) травми стопи, грудної клітки, голови, живота і хребта; 2) травми стопи, голови і хребта; 3) травми стопи, грудної клітки і хребта; 4) травми стопи і голови.

Таблиця 1. Розподіл поєднань травм стопи серед постраждалих із полісистемними та поліорганичними пошкодженнями залежно від обставин отримання травми

Поєднання	ДТП			Побутова			Вулична		
	абс.	відн.	ранг.	абс.	відн.	ранг.	абс.	відн.	ранг.
Травма стопи з іншою скелетною травмою	2	28,55 %	1	1	10,0 %	3	1	33,4 %	1
Травма стопи + ЧМТ	1	14,3 %	2	2	20,0 %	2	–	–	–
Травма стопи + ЧМТ + ТГК	–	–	–	1	10,0 %	3	–	–	–
Травма стопи + ЧМТ + ТХ	1	14,3 %	2	–	–	–	1	33,4 %	1
Травма стопи + ТГК + ТХ	1	14,3 %	2	–	–	–	1	33,4 %	1
Травма стопи + ТТ + ТХ	–	–	–	3	30,0 %	1	–	–	–
Травма стопи + ТГК + ТТ + ТХ	–	–	–	2	20,0 %	2	–	–	–
Травма стопи + ЧМТ + ТГК + ТЖ + ТТ	2	28,55 %	1	–	–	–	–	–	–
Травма стопи + ЧМТ + ТГК + ТЖ + ТХ	–	–	–	1	10,0 %	3	–	–	–
Всього	7	100 %				10	100 %	3	100 %

Примітка. ЧМТ – черепно-мозкова травма, ТШ – травма шиї, ТГК – травма грудної клітки, ТЖ – травма живота, ТТ – травма таза, ТХ – травма хребта, СТ – скелетна травма.

Пошкодження внаслідок дії комбінації різних механізмів отримали п'ятеро постраждалих (25,0 %). Серед них по двоє мали такі поєднання травм: скелетна травма з травмою стопи; травми стопи з ЧМТ, травмами грудної клітки, живота і таза. Ще один пацієнт мав пошкодження стопи у поєднанні з травмами грудної клітки і хребта.

Чотири пацієнти (20,0 %) постраждали внаслідок дії прямого удару. Половина з них мала пошкодження

стопи та ЧМТ, по одному постраждалому – поєднання травми стопи з травмами голови і грудної клітки, а також з пошкодженнями голови і хребта.

Отримані нами дані узгоджуються з результатами досліджень інших авторів та дозволяють проводити адекватну оцінку виду та ступеня отриманих поєднаних пошкоджень стопи при політравмі у світлі обставин та основних механізмів отримання пошкоджень (табл. 2).

Таблиця 2. Розподіл поєднань травм стопи серед постраждалих із полісистемними та поліорганными пошкодженнями залежно від механізму отримання травми

Поєднання	Падіння			Комбінація			Прямий удар		
	абс.	відн.	ранг.	абс.	відн.	ранг.	абс.	відн.	ранг.
Травма стопи з іншою скелетною травмою	2	18,2 %	2	2	40,0 %	1	–	–	–
Травма стопи + ЧМТ	1	9,1 %	3	–	–	–	2	50,0 %	1
Травма стопи + ЧМТ + ТГК	–	–	–	–	–	–	1	25,0 %	2
Травма стопи + ЧМТ + ТХ	1	9,1 %	3	–	–	–	1	25,0 %	2
Травма стопи + ТГК + ТХ	1	9,1 %	3	1	20,0 %	2	–	–	–
Травма стопи + ТТ + ТХ	3	27,2 %	1	–	–	–	–	–	–
Травма стопи + ТГК + ТТ + ТХ	2	18,2 %	2	–	–	–	–	–	–
Травма стопи + ЧМТ + ТГК + ТЖ + ТТ	–	–	–	2	40,0 %	1	–	–	–
Травма стопи + ЧМТ + ТГК + ТЖ + ТХ	1	9,1 %	3	–	–	–	–	–	–
Всього	11	100 %		5	100 %		4	100 %	

Примітка. ЧМТ – черепно-мозкова травма, ТШ – травма шиї, ТГК – травма грудної клітки, ТЖ – травма живота, ТТ – травма таза, ТХ – травма хребта.

Висновки. 1. Проблема політравми, а особливо скелетна травма та пошкодження стопи, є актуальною медико-соціальною проблемою сьогодні.

2. Найбільш частою причиною отримання поєднаних травм стопи у досліджуваній нами вибірці були побутові обставини (50,0 % вибірки). 35,0 % постраждалих отримали такі травми при дорожньо-транспортних пригодах.

3. Основним механізмом отримання травм стопи при полісистемних пошкодженнях є падіння (у 55,0 % постраждалих).

4. Розподіл поєднання травм стопи та інших анатомо-функціональних ділянок вірогідно залежить від механізмів та обставин отримання пошкоджень. Так, при падінні найбільш часто пошкодження стопи поєднувалися із травмами таза та хребта, що було характерно для побутового травматизму. При комбінації механізмів спостерігались полікомпонентність пошкоджень з травмами голови, грудної клітки, живота, таза та кінцівок. Такі пошкодження превалювали у випадку дорожньо-транспортних пригод. При прямому ударі травми стопи найчастіше поєднувалися з черепно-мозковою травмою.

СПИСОК ЛІТЕРАТУРИ

- 10 ведущих причин смерти в мире за период с 2000 по 2012 год // Информационный бюллетень ВОЗ. – № 310. – Май 2014 г.
- Дорожно-транспортные травмы // Информационный бюллетень ВОЗ № 358. – Март 2013 г.
- Политравма: хирургия, травматология, анестезиология, интенсивная терапия / Ф. С. Глумчер, П. Д. Фомин, Е. Г. Педаченко и др. – К. : Медицина, 2012. – 736 с.
- Травматология : национальное руководство / под ред. Г. П. Котельникова, С. П. Миронова. – М. : ГЭОТАР-Медиа, 2008. – 808 с. – (Серия “Национальные руководства”).
- Outcome after severe multiple trauma: a retrospective analysis / C. von Ruden, A. Woltmann, M. Rose [et al.] // Journal of Trauma Management and Outcomes. – 2013. – Vol. 7. – P. 4.
- Тактичні засади лікування множинних і поєднаних переломів кісток кінцівок / Б. С. Федак, Є. В. Гарячий, І. І. Спесивий [та ін.] //

- Медицина сьогодні і завтра. – 2012. – № 1 (54). – С. 145–147.
- Соколов В. А. Множественные и сочетанные травмы / В. А. Соколов. – М. : ГЭОТАР-Медиа, 2006. – 512 с.
- Missed foot fractures in polytrauma patients: a retrospective cohort study / A. B. Ahrberg, B. Leimcke, A. H. Tiemann [et al.] // Patient Safety in Surgery. – 2014. – Vol. 8. – P. 10.
- Incidence and significance of injuries to the foot and ankle in polytrauma patients – An analysis of the Trauma Registry of DGU / C. Probst, M. Richter, R. Lefering [et al.] // Injury. – 2010. – Vol. 41, № 2. – P. 210–215.
- Epidemiological Pattern of Foot Injuries in India: Preliminary Assessment of Data from a Tertiary Hospital / M. S. Dhillon, S. Aggarwal, S. Dhatt [et al.] // Postgrad. Med. Edu. Res. – 2012. – № 46 (3). – P. 144–147.

Отримано 24.09.14

УДК 616-006: 616-008.815: 616-092.6

© Б. Д. КРИВОКУЛЬСЬКИЙ, Д. Б. КРИВОКУЛЬСЬКИЙ, І. В. ЖУЛКЕВИЧ

КУТОР "Тернопільський обласний клінічний онкологічний диспансер"
ДВНЗ "Тернопільський державний медичний університет імені І. Я. Горбачевського"

Динаміка змін гемостатичного потенціалу на операційному етапі лікування пацієнтів з пухлинними захворюваннями жіночої статеві системи

B. D. KRYVOKULSKYI, D. B. KRYVOKULSKYI, I. V. ZHULKEVYCH

ME of TRC "Ternopil Regional Clinical Oncology Dispensary",
SHEI "Ternopil State Medical University by I. Ya. Horbachevsky"

DYNAMICS OF CHANGER OF HAEMOSTATIC POTENTIAL ON THE OPERATIONAL PHASE OF THE TREATMENT OF PATIENTS WITH MALIGNANT DISEASES OF THE FEMALE REPRODUCTIVE SYSTEM

Вивчено особливості змін системи гемостазу на операційному етапі лікування пацієнтів з пухлинними захворюваннями жіночої статеві системи.

The features of changes of hemostasis at the operational stage of treatment of patients with malignant diseases of the female reproductive system were studied.

Історія вивчення венозного тромбозу бере свій початок із XVII століття. Ще у 1628 р. англійський лікар Уільям Гарвей опублікував дослідження "Рух крові у тварин", у якому показав, що для забезпечення життєдіяльності вівці вся кров повинна пройти через серце по закритому циклу, а не порційним виділенням крові від органа, що виробляє кров, як стверджував Гален. У 1676 р. Річард Уальсман вперше пов'язав ці знання про кровообіг з етіологією внутрішньосудинної коагуляції крові. У 1756 р. Рудольф Вірхов сформував 3 умови, необхідні для утворення тромбів: стаз крові; пошкодження судин; порушення складу крові (тріада Вірхова).

У 1865 р. французький лікар Арман Труссо вперше описав розвиток тяжкого тромбозу вен нижніх кінцівок у хворого зі злоякісним новоутворенням (синдром Труссо). У 1866 р. він виявив цей феномен у самого себе – тромбоз вен нижньої кінцівки і наявність раку шлунка, в 1867 р. вчений помер. На сьогодні встановлено, що венозний тромбоемболізм (ВТЕ) є багатофакторним, у більшості випадків безсимптомно перебігаючим захворюванням із складними механізмами розвитку [1, 2]. У шведському дослідженні показано, що захворюваність на рак була у 4,4 раза вищою у хворих з першим епізодом ВТЕ, а в онкологічних пацієнтів частота розвитку ВТЕ в 4–7 разів вища порівняно з особами без злоякісних захворювань [3]. Існування взаємозв'язку підтвер-

джено дослідженнями, які показали, що ідіопатичний тромбоз у ряді випадків може бути першим проявом злоякісного процесу [4, 5, 6]. В дослідженні J. Kodama et al. показано частоту розвитку венозного та легеневого тромбоемболізму (ТЕ) у хворих на пухлинні захворювання жіночих статевих органів [7]. Слід відмітити, що в даний час тромбоемболітичні ускладнення (ТЕУ) є одною з основних причин смерті в онкології. У 1999 р. Kakkar et al. показали, що на аутопсії ознаки ВТЕ виявляють у 50 % онкологічних пацієнтів, причому тільки у 8–35 % хворих із злоякісними новоутвореннями (ЗН) тромбоемболія легеневої артерії (ТЕЛА) була безпосередньою причиною смерті, а у 43 % – фоном для інших фатальних ускладнень. Однорічне виживання онкологічних пацієнтів у випадку розвитку ВТ, а при відсутності ВТ цей показник становить 36 % [8]. Хірургічні втручання у хворих з різними видами раку ускладнюються фатальними ТЕЛА у 4 рази частіше, ніж аналогічні операції у неонкологічних пацієнтів, причому ВТЕ в онкохворих характеризується більш агресивним перебігом і асоціюється з гіршим прогнозом. Ризик виникнення рецидиву ВТЕ протягом першого року в 2–3 рази (21–27 %), а ризик кровотечі в 2–6 разів (12–13 %) більший, ніж у осіб без онкопатології [9].

За останнє 10-річчя в Україні відмічається стійкий ріст захворювання на рак різної локалізації

з 314,4 випадку на 100 тис. населення в 1997 р. до 331,7 у 2007 р. (в середньому на 0,6 %) [10].

У структурі онкозахворюваності онкогінекологічні захворювання складають друге місце серед 10 основних нозологічних форм, за винятком немеланомних злоякісних новоутворень (ЗН) шкіри, в структурі захворюваності на ЗН населення України [11]. Кожна восьма жінка із числа пацієнток, взятих на облік з онкогінекологічним захворюванням, належить до групи з несприятливим прогнозом, що пояснює високу (11,7 %) річну летальність [10]. У 2012 р. згідно з Національним канцер-реєстром показник захворюваності на рак яєчників в Україні становив 17,1; на рак тіла матки – 33,7; рак шийки матки – 29,9 на 100 тис. жіночого населення. Смертність складає: при раку шийки матки – 8,9; раку тіла матки – 8,3; раку яєчників – 9,7 на 100 тис. жіночого населення. Смертність до року складає при: раку шийки матки – 14,8; раку тіла матки – 12,3; раку яєчників – 30,7 на 100 тис. жіночого населення [11, 12, 13, 14].

За даними проф. Тютрина І. І., більш ніж у половині пацієнтів із злоякісними захворюваннями має місце порушення системи гемостазу, а при прогресуванні процесу цей показник може сягати 95–100 %. В структурі смертності онкологічні захворювання займають одне з чільних місць, хоча тромбоз є другим за частотою з причин смерті в онкологічних хворих [10, 15].

За даними Helt J. A., захворюваність на ВТЕ залежно від типу пухлини при раку тіла матки становить 51 на 10 тис. осіб на рік; при раку шийки матки – 43 на 10 тис. осіб на рік; при раку яєчників – 119 на 10 тис. осіб на рік. Відносний ризик ВТЕ залежно від типу пухлини: при раку тіла матки – 3,4; при раку шийки матки – 1,0; при раку яєчників – 2,15 % [16]. Цьому сприяє порушення прокоагуляційного гомеостазу в онкологічних хворих:

- гіперекспресія VII фактора гомеостазу, активуючого початкові етапи згортальної системи;
- здатність пухлини звільняти прокоагулянтну субстанцію;
- активація згортальної системи у відповідь на стимуляцію імунної системи. На будь-яку агресію організм реагує як на сторонню тканину, намагаючись її елімінувати. Активація імунної системи призводить до викиду протизапальних цитокінів (інтерлейкіну-1, VII фактора згортання крові, фактора некрозу пухлини), які створюють ідеальну тромбогенну поверхню ендотелію. Прогресії тромбозу сприяють тривала антиестрогенна терапія, цитостатична терапія, пошкоджуючи як пухлинні клітини з вивільненням прокоагулянтних субстанцій в

кровообіг, так і ендотелій судин із зниженням вироблення антикоагулянтів і вивільненням субепітеліальних структур (колагену, еластину), які активують тромбоцити і білки згортання. Значною мірою сприяють розвитку тромбозів постановка постійних судинних катетерів і операційне втручання.

Встановлено, що ризик розвитку ТЕУ особливо підвищений в онкохворих, у яких мали місце такі фактори:

- ступінь поширення пухлини; застосування неоад'ювантного, хіміопроменевого лікування; тривалість операції більше 2-х год; масивна крововтрата; операції на органах малого таза та судинах; супутні захворювання (ССС: аритмії, високий рівень фібриногену і гематокриту); час згортання крові менше 4 хв; гнійно-запальні ускладнення; ожиріння; ТЕУ в анамнезі; судинна патологія вен нижніх кінцівок; гормонотерапія в анамнезі. Таким чином значна кількість онкологічних хворих має більшість факторів ризику розвитку ТЕУ [17].

Покращення результатів лікування онкологічних хворих полягає в проведенні не лише адекватної тромбoproфілактики, а також своєчасному виявленні порушень згортальної системи серед пацієнтів, у яких планується проведення операційних втручань, оскільки адекватні профілактичні засоби дозволяють мінімізувати інтраопераційну крововтрату, запобігти переливанню донорської крові і серйознішим ускладненням.

У більшості хворих на автопсії виявляються ознаки недіагностованої ТЕЛА. Важливу роль у виникненні даного ускладнення відіграють локалізація тромботичних мас, час і перебіг даного ускладнення. Частина недіагностованих тромбоемболій може виникати під час операційного втручання, при пересіченні судин з фіксованими у них тромбами і занесенням ампутованих тромбів у систему легеневої артерії, стертою клінікою перебігу, прихованою під час наркозу і знеболювання в післяопераційному періоді, з наступним утворенням джерел повторного, або прогресуючого тромбозу.

Таким чином, тільки кропітка і чітка диференціація хворих з групи ризику щодо виникнення ТЕУ у хворих з онкогінекологічною патологією дає можливість покращити результати хірургічного лікування, однак всі вищезазначені методи діагностики вказують на наявність порушення гемостазу у хворих в судинному руслі без чіткої локалізації місця тромбозу, що є не менш важливим для оцінки клінічного стану, ніж підтвердження чи виключення ВТЕ. Крім того, багато з методів діагностики є дороговартісними або рідко використовуються в клінічній практиці. Тому для визначення оцінки

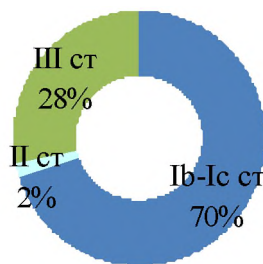
ступеня активації системи згортання крові та рівня Д-димеру, треба визначити наявність тромбозу в судинах малого таза шляхом інтраопераційної ревізії малого таза. Це дає можливість покращити результати лікування, а виявлення і гістологічне підтвердження наявності тромбу підтверджує агресивність перебігу онкологічного захворювання [5, 18].

Відомим способом діагностики тромбоутворення є спосіб визначення рівня Д-димеру в плазмі крові, високий показник якого вказує на наявність тромбу, а нормальне значення Д-димеру виключає наявність венозних тромбозів [19, 20]. Даний метод не дає можливості визначити точну локалізацію тромбів, оскільки сам по собі позитивний результат тесту на визначення рівня Д-димеру не підтверджує наявність тромбозу [21]. Зрозуміло, що підвищення показника Д-димеру свідчить лише про фактор підвищеного фібриноутворення в судинному руслі, без чіткого окреслення місця локалізації тромбоутворення, що є не менш важливим для оцінки клінічного стану, ніж підтвердження чи виключення ВТЕ.

Метою роботи було вивчення особливостей змін системи гемостазу у хворих з пухлинними захворюваннями жіночих статевих органів, яким проводили операційне лікування.

Проведено аналіз стану системи гемостазу у 60 оперованих хворих з приводу пухлинних захворювань жіночих статевих органів. Середній вік хворих ($59,65 \pm 1,02$) року. Розподіл хворих за нозологіями: рак тіла матки – 27; рак шийки матки – 8; рак яєчників – 17; фіброміоми тіла матки та кістоми яєчників – 8 хворих. Розподіл хворих по стадіях (рис. 1).

Рак тіла матки: розподіл по стадіях



Рак яєчників: розподіл по стадіях

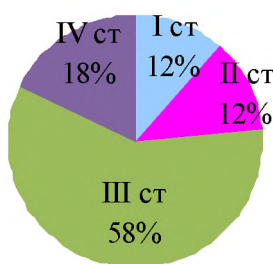


Рис. 1. Розподіл хворих по стадіях.

Операційне втручання виконували під загальним знеболюванням, всім пацієнтам проводили механічну профілактику ВТЕУ еластичною компресією нижніх кінцівок. Активізацію пацієнтів здійснювали на другу добу після операції; фармакологічна профілактика – низькомолекулярні гепарини.

Аналіз стану системи згортання крові хворих проводили до операції та на 1, 5, 8-му добу після операції. Для характеристики стану гемостазу визначали: коагулограму, час зсідання плазми крові – активований частковий тромбопластиновий час (АЧТЧ) і протромбіновий час (ПЧ). Маркери тромбофілії визначали за рівнем фібриногену і Д-димеру (ДД), для характеристики антикоагулянтної ланки визначали активність протеїну С (ПС). Статистичний аналіз проводили в пакеті “Statgraph”(v.3.0). Критерієм спростування “нульової” гіпотези обрано робастний критерій Левана–Форсайта.

Проведено контроль стану гемостазу в оперованих з приводу злоякісних новоутворень ЖСО. У хворих з новоутвореннями ЖСО виявлено лабораторні ознаки гіперкоагуляції відносно референтних норм. Найбільш часто спостерігали скорочення АЧТЧ і збільшення концентрації фібриногену, що свідчить про активацію прокоагулянтної ланки системи згортання крові. Активація прокоагулянтної і тромбоцитарної ланки системи гемостазу у хворих із злоякісними новоутвореннями ЖСО супроводжується зниженням антитромбінової активності плазми, зокрема рівня протеїну С. У хворих до операції спостерігається гіперкоагуляція з ознаками хронічного дисемінованого внутрішньосудинного згортання крові (ДВЗ). Дані наведено в таблиці 1.

Встановлено, що до операції час зсідання в тесті ПЧ подовжений у 35 хворих, що становить 58 %, а АЧТЧ скорочено у 19 хворих – 32 %, що свідчить про дисбаланс між ланками системи гемостазу, який посилюється при операції. Підвищення рівня Д-димеру вказує на утворення фібрину в плазмі крові та його лізис, незалежно від локалізації тромбу, його об'єму та причини утворення. У 14 (24 %) пацієнтів показник Д-димеру в плазмі крові перевищував норму до операції, що свідчить про активацію системи згортання крові та загрозу розвитку тромботичних ускладнень. Підвищення Д-димеру спостерігали у 35 (58 %) хворих після операції на 1–5 добу, на 8-му добу підвищений рівень Д-димеру відмічали у 25 (42 %) хворих.

У 8 хворих при операційному втручанні проводили інтраопераційне визначення Д-димеру за розробленою нами методикою (номер патенту 90383) – “Спосіб інтраопераційного передбачення і виявлення локалізації венозних тромбів у судинах малого таза та визначення рівня Д-димеру в плазмі

Таблиця 1. Зміни показників гемостазу (розмірність показників)

Показники	До операції n=60	1 доба n=60	5 доба n=60	8 доба n=60
Час рекальцифікації (с)	65,27±4,52	67,94±5,41	65,73±5,02	78,96±3,14
АЧТЧ (с)	31,12±1,30	35,05±1,31*	31,61±3,33	30,78±1,44
ТЧ (с)	25,14±1,32 ^Δ	26,08±0,54 ^Δ	25,04±1,22 ^Δ	26,26±1,91 ^Δ
Протромбінове співвідношення (%)	80,60±0,97	78,57±0,82	81,92±0,84	82,38±0,89
МНО	2,42±0,21 ^Δ	2,96±0,34 ^Δ	3,25±1,01 ^Δ	3,98±1,06 ^Δ
ФГ (г/л)	4,24±0,62	3,26±0,51	5,84±0,72 ^Δ	4,66±0,63 ^Δ
ПЧ (с)	14,73±0,81	14,64±0,42	13,43±0,71	14,02±0,91
Д-димер (нг/мл)	434,52±62,35	517,33±58,4*	512,60±49,75*	491,18±40,18
АТ III (%)	77,92±3,83	75,64±4,32	78,67±7,13	69,42±4,01

Примітка. ^Δ – достовірні (p<0,05) зміни відносно референтних норм; * – достовірні (p<0,05) зміни відносно доопераційних показників.

крові”. Розроблена нами методика дозволяє передбачити і виявити локалізацію тромбу в судинах малого таза, провести адекватну тромбектомію з підтвердженням рівня кореляції Д-димеру до наявності тромбів.

Клінічне спостереження:

Хвора Ж. віком 60 років. Діагноз: С-г тіла матки І с ст. (pT1c N0 Mo0) II кл. гр. G-2. Тромбоз правої яєчникової вени, правої кардинальної зв'язки. 05.04.13 – операція екстирпації матки з придатками. Двобічна лімфаденектомія. Оментектомія. Тромбектомія правої яєчникової вени, правої кардинальної зв'язки. ПГД № 6635-45 від 12.04.13 – проліферуюча лейкоплакія, вогнищева помірна дисплазія; помірно диференційована аденокарцинома G-2 з розпадом і ураженням ендометрія до 0,3 см; склероз кортикального шару; фолікулярні кісти; л/в – гіперплазія; фіброзно-жирова тканина сальника й очеревини; стінка судини з тромбом, Д-димер (під час операції – 260 ng/ml). В післяопераційному періоді

ді отримувала лікувальну дозу антикоагулянтів. Д-димер після операції 26.04.13 – 175 ng/ml. Зниження рівня Д-димеру відмічається внаслідок ліквідації тромботичних мас і корекції лікування (переходу на лікувальні дози антикоагулянтів).

Висновки. 1. У літературі описано багато механізмів розвитку ВТЕ в онкологічних хворих, але чітко не вказано методів для локалізації ВТУ.

2. Запропонований нами спосіб інтраопераційного визначення локалізації тромботичних мас у судинах малого таза з проведенням тромбектомії та визначенням рівня Д-димеру в плазмі крові під час операційного втручання дозволяє виявити локалізацію тромбу, провести адекватну тромбектомію з підтвердженням рівня кореляції Д-димеру до наявності тромбів, а також гістологічне підтвердження тромбозу, що дає можливість здійснити корекцію лікування та попередити виникнення тромботичних ускладнень в онкогінекологічних хворих.

СПИСОК ЛІТЕРАТУРИ

1. Venous thromboembolism prophylaxis in patients undergoing abdominal or pelvic surgery for cancer—a real-world, prospective, observational French study: PReOBS / C. M. Samama, L. Boubli, P. Coloby [et al.] // *Thromb Res.* – 2014. – Vol. 133 (6). – P. 985–992.
2. Gafsou B. Prevention of venous thromboembolism in surgical patients / B. Gafsou, C. M. Samama // *Rev. Prat.* – 2011. – Vol. 61 (9). – P. 1221–1228.
3. Venous thromboembolism and cancer / J. A. Baron, G. Gridley, E. Weiderpass [et al.] // *Lancet.* – 1998. – Vol. 351 (9109). – P. 1077–1080.
4. The risk of a diagnosis of cancer after primary deep venous thrombosis or pulmonary embolism / H. T. Sorensen, L. Mellenkjaer, F. H. Steffensen [et al.] // *N. Engl. J. Med.* – 1998. – Vol. 338 (17). – P. 1169–1173.
5. Лисецкий В. А. Венозная тромбоземболия и рак: в фокусе современные возможности тромбопрофилактики / В. А. Лисецкий // *Здоров'я України.* – 2011. – Тематичний номер (грудень). – С. 41.
6. Bick R. L. Cancer-associated thrombosis / R. L. Bick // *N. Engl. J. Med.* – 2003. – Vol. 349 (2). – P. 109–1011.
7. Postoperative decreased levels of D-dimer in patients with gynecologic cancer with enoxaparin and fondaparinux thromboprophylaxis / J. Kodama, N. Seki, C. Fukushima [et al.] // *Molecular and Clinical Oncology.* – 2013. – № 1. – P. 737–744.
8. Kakkar A. K. Williamson R. C. Prevention of venous thromboembolism in cancer patients / A. K. Kakkar // *Semin. Thromb. Hemost.* – 1999. – Vol. 25 (2). – P. 239–243.
9. Rahr H. B. Venous thromboembolism and cancer / H. B. Rahr, J. V. Sorensen // *Blood Coagul. Fibrinolysis.* – 1992. – Vol. 3 (4). – P. 451–460.
10. Тарабрин О. А. Диагностика, профилактика и коррекция нарушенний гемостаза в онкологии / О. А. Тарабрин // *Здоров'я України.* – 2011. – Тематичний номер (лютий). – С. 1.

11. Бюлетень Національного канцер-реєстру № 15 – “Рак в Україні, 2012–2013” / За ред. І. Б. Щепотіна. – К., 2014. – С. 102.
12. Бюлетень Національного канцер-реєстру № 12 – “Рак в Україні, 2009–2010” / За ред. І. Б. Щепотіна. – К., 2011. – 105 с.
13. Бюлетень Національного канцер-реєстру № 13 – “Рак в Україні, 2010–2011” / За ред. І. Б. Щепотіна. – К., 2012. – 104 с.
14. Бюлетень Національного канцер-реєстру № 14 – “Рак в Україні, 2011–2012” / За ред. І. Б. Щепотіна. – К., 2013. – С. 102.
15. Низкочастотная пьезотромбоэластография – экспресс-метод оценки функционального состояния системы гемостаза / И. И. Тютрин, В. В. Удут, В. Ф. Клеменкова, Т. А. Семглазова // *Достижения биологии та медицини*. – 2012. – № 1 (19). – С. 61–64.
16. Heit J. A. Cancer and venous thromboembolism: scope of the problem // *Cancer Control*. – 2005. – Vol. 12 (Suppl. 1). – P. 5–10.
17. Лесной И. И. Диагностика, профилактика и коррекция нарушений гемостаза в онкологии / И. И. Лесной // *Здоров'я України*. – 2011. – Тематичний номер (лютий). – С. 1.
18. Черний И. В. Коррекция нарушений гемостаза в анестезиологии и интенсивной терапии / И. В. Черний // *Здоров'я України*. – 2011. – № 15–16. – С. 26.
19. Баркаган З. С. Патогенез и терапия нарушений гемостаза у онкологических больных / З. С. Баркаган // *Тер. архив*. – 1997. – № 7. – С. 65–67.
20. Баркаган З. С. Диагностика і контрольована терапія порушень гемостаза / З. С. Баркаган, А. П. Момот. – 2-ге вид., доповн. – М. : Ньюдиамед, 2001. – С. 41.
21. VIDAS D-dimer in combination with clinical pre-test probability to rule out pulmonary embolism. A systematic review of management outcome studies / M. Carrier, M. Righini, R. K. Djurabi [et al] // *Thromb. Haemost.* – 2009. Vol. 101 (5). – P. 886–892.

Отримано 25.09.14

© I. YO. HALAYCHUK¹, A. V. YAREMENKO²SHEI "Ternopil State Medical University by I. Ya. Horbachevsky"¹
ME of TRC "Ternopil Regional Clinical Oncological Dispensary"²

Chylothorax in cancer patients: methods of treatment

І. Й. ГАЛАЙЧУК¹, А. В. ЯРЕМЕНКО²ДВНЗ "Тернопільський державний медичний університет імені І. Я. Горбачевського"¹
КУТОР "Тернопільський обласний клінічний онкологічний диспансер"²

ХІЛОТОРАКС В ОНКОХВОРИХ: СПОСОБИ ЛІКУВАННЯ

On the basis of domestic and foreign scientific publications considered methods of diagnosis and treatment of chylothorax in cancer patients. From clinical positions evaluated conservative treatment, duct embolization, and surgical thoracic duct ligation. It is concluded that chylothorax is life-threatening complication that postpones time of the special anticancer treatment. Therefore, when a chylothorax is occurred in cancer patients the active surgical tactics as the thoracic lymphatic duct ligation should be done.

У статті на основі вітчизняних і зарубіжних наукових публікацій розглянуто методи діагностики та лікування хілотораксу в онкохворих. З клінічних позицій оцінено консервативне лікування, емболізацію і хірургічну перев'язку грудної лімфатичної протоки. Зроблено висновок, що хілоторакс – це життєво небезпечне ускладнення, яке віддаляє час проведення спеціального протипухлинного лікування. Тому при виникненні хілотораксу в онкохворого слід дотримуватись активної хірургічної тактики – виконувати перев'язку грудної лімфатичної протоки після правобічної торакотомії або з використанням відеоторакоскопічної техніки.

Chylothorax is a presence of lymph in pleural cavity which is accumulated in it because of damage of thoracic lymph duct. Chylothorax belongs to the complications potentially dangerous for life and is accompanied with the respiratory changes, metabolic and immunologic imbalance. Over the last 10–15 years diagnostic capabilities and therapeutic approach considerably changed, which let successfully fight with such difficult complication now [1, 20–21, 24].

Etiology. Thoracic lymph duct (TLD) injuries occur not so often (1.0–4.0 %) after surgeries in thorax and dilated cervical lymphadenectomies [1, 3, 20]. According to Merigliano and co-authors (2000), chylothorax occurred in 19 patients (1.1 %) of 1787 operated for cancer of oesophagus or cardia of stomach [14].

Chylothorax may be caused by traumatic and non-traumatic etiological factors. Traumatic chylothorax is a complication of surgery: most often after esophagectomy in patients with oesophagus cancer (41.3 %), pneumonectomy or lobectomy (10.3 %), chest injury (6.9 %), thymomectomy, cervical lymphodissections (Crile's operation or casing-fascial lymphadenectomy) [2, 8, 11, 16, 22, 24].

Non-traumatic chylothorax sometimes occurs at lymphoproliferative disorders with the primary localization of tumors in mediastinum (17.2 %), during

obstruction of the upper vena cava, at malignant tumors of pleura, in the process of cytostatic chemotherapy or radiation treatment of the chest in patients with lymphomas and breast cancer [1, 6, 17–18, 21].

Diagnostics. Clinically injuries of TLD are appeared with chylothorax, chylopericardium or cervical lymphatic fistula. Patient has dyspnea, during percussion – dullness of lung sound, auscultation – weak or absence of breathing on the affected side. On an x-ray picture and CT there is an effusion in the pleural cavity with the mediastinal displacement and compression of lung. At thoracocentesis they get milk-like with chylomicrons liquid, without any smell. Chylous exudates contains high concentration triglycerides (>1.24 mmol/l) [1–3, 20].

Postoperative (traumatic) chylothorax is diagnosed with some delay (2–5 days) which is connected with the intravenous infusion therapy that is actual parenteral nutrition of the patient. If drainages are present in pleural cavity chylorrhea may be found the next day after the surgery [17, 18].

Conservative treatment. Treatment of chylothorax depends on its aetiology and volume of daily lymph discharge. Traditionally conservative therapy includes fatless diet, parenteral nutrition, daily monitoring of liquid and electrolytes, drainage of pleural cavity (or

repeated punctures of pleural cavity with the maximum possible evacuation of chylous liquid), replacement of lymph losses. Change to the full parenteral nutrition is the most effective for reduction of lymphopoiesis. After liquid evacuation intrapleural injection of antibiotics for prevention of infection of pleural cavity is essential [8, 10, 15, 20, 21].

Some authors recommend to carry out reinfusion of lymph 0.8–1.5 l per one procedure, 2–4 times with a break in 2–3 days [1]. “Octreotide” is used for the pharmacological blockage of lymphopoiesis. This preparation increases the resistance of microcirculatory course in abdominal cavity and reduces gastrointestinal secretion. Almost in 50 % (from 25 to 75 %) of cases conservative approach is effective and chylorrhea stops during 10–14 days [1, 21].

Conservative treatment is based on the peculiarities of lymph composition and chylopoiesis. Lipids are the main constituent component of lymph; 60–70 % of consumed fat is absorbed by the intestinal lymphatic system and through thoracic duct gets into the bloodstream. Extravascular protein returns to the blood stream through thoracic duct too; protein content in lymph is half of its concentration in blood plasma. The main cellular elements of lymph are lymphocytes, 90 % of them is T-lymphocytes. That is why prolonged chylorrhea of the thoracic duct leads to hypoproteinemia, lymphocytopenia, electrolyte imbalance, immune, metabolic, nutritional and general exhaustion [1, 20, 21]. Prolonged conservative treatment of chylothorax is associated with mortality in 50–82 % of cases. Results of surgical ligation of lymphatic duct are more encouraging with 10–16 % of mortality rate [10, 24].

Still, there is no consensus on the optimal duration of non-surgical period. It is believed that if this approach does not bring any success, operative measures (ligation of the thoracic duct) should be taken. Surgical methods are used only when there is no response to medical therapy or when lymph loss is more than 500–1000 ml/day [10, 17].

Thoracic duct embolization. In order to visualize the lymphatic ducts it is necessary to perform lymphangiography. First, catheterization of lymph vessels in the feet using lymphotropic dye indigocarmine or lymphazurin is performed; then contrast medium lipiodol is injected intralymphatically. Thoracic duct begins with cisterna chyli which is located in the abdomen at the level of L1–L2 (behind the right crus of diaphragm). From radiological point of view during lymphangiography cisterna chyli is seen as an oblong sack 2.0×1.0 cm. With the help of interventional radiology, percutaneous transabdominal cannulation

(catheterization) of cisterna chyli or thoracic duct is performed. In this case, spiral ring is inserted into the lumen of thoracic duct which serves as a support for polymerization material n-Butyl cyanoacrylate (n-BCA), which is actually used to embolize duct lumen. The efficiency of thoracic duct embolization ranges from 69 to 91 % [5, 12]. In one of the studies lymphangiography was not only a diagnostic but also therapeutic procedure in eight of the nine patients [13]. That is, the procedure of diagnostic lymphangiography itself can stop lymph leakage in the thoracic cavity, and, thus, surgical intervention (thoracotomy) can be avoided. Lymphangiography is recommended in cases when conservative treatment of chylothorax will not probably be effective [9, 13].

Percutaneous embolization of thoracic duct is indicated in cases when there is high risk of complications after rethoracotomy. According to Cope (2004), after thoracic duct embolization had been performed, chylorrhea completely ceased during the first week in 61.5 % of patients, and during the next two weeks in 23.0 % of patients [7]. In another report, chylothorax was eliminated in 69.0 % of patients [12]. Thoracic duct embolization has become an important therapeutic alternative due to its high efficiency level with minimal complications [5]. If percutaneous embolization is not successful, surgical ligation of thoracic duct or pleurodesis should be performed [12].

Surgical treatment – ligation of the thoracic duct. Timing of the operation still remains disputable. The indications for surgery are the following: chylothorax lasting for 1–3 weeks, or daily lymph loss more than 500 ml. Most surgeons believe that (re)operation should be performed immediately after diagnosing chylothorax or within 48 hours if intensive conservative treatment is not effective [15, 19, 20, 24]. The choice of the technique depends on surgeon's qualification, existing clinical equipment, and results of previous surgical interventions. The following methods are used: direct ligation of the thoracic duct, supradiaphragmatic dressing “ad masum” of the thoracic duct, video-assisted thoracoscopic ligation of the thoracic duct, pleurodesis, pleural-peritoneal bypass. As for the access, usually right-side, sometimes left-side thoracotomy is used; video-assisted thoracoscopy has also become preferable recently [17, 21, 23].

Video-assisted ligation of thoracic duct is an effective method for chylothorax elimination and has minimal complications [6, 10]. If chylorrhea is higher than 1000 ml per day, there are all indications for early thoracoscopic ligation of the thoracic duct [18, 23]. Early reoperations with thoracic duct ligations, in the

comparison with the delayed ones, do not cause fatal complications, and usually are successful [17, 19]. Early ligation is the operation of choice in cases when chylothorax occurs after esophagectomy [14]. If chyloorrhea does not stop after ligation of the thoracic duct has been performed, pleurodesis is indicated [17, 21].

The standard surgical operation involves precision dissection of tissues in the location of the thoracic duct in the lower posterior mediastinum and further ligation of the thoracic duct above and below the defect. The thoracic duct is sutured and bandaged in the typical location between the aorta and azygos vein at the level of ThX–ThXI vertebrae [1, 18, 21]. In the case of impossibility to identify the place of rupture, a continuous stitch is sutured a wound on the paraaortic tissues in the typical place on the right side at the ThX vertebra level [1, 2].

The plastic surgery of the damaged area of the thoracic duct with the application of the microsurgical anastomosis or lymphovenous anastomosis between the thoracic duct and azygos vein is performed at some clinics [2, 3].

For intraoperative identification of the damaged area of the thoracic duct location, the fat mixture, dyed by indigo carmine, is injected through the nasoenteric tube or 200.0 ml of milk with 20.0 grams of margarine is given to drink to the patient immediately before the surgery. In case I, lymph is dyed in blue colour, in case II lymph gets intensive milky white colour, and it allows to identify the location of the thoracic duct defect [1, 16].

Rudimentary postoperative lymphorrhea is observed in some patients, they are exposed to the pleural cavity puncture, lymph evacuation and pleural sclerosant injections (doxycycline, hypertonic glucose solution) [1, 17].

Surgical pleurodesis is effective in some cases and it may be the method of choice for critically ill patients [17]. In severe cases, when the damaged place of the thoracic duct can not be identified, pleurodesis is the only method of chylothorax elimination [18].

Preventive intraoperative ligation of the thoracic duct. Comparative study of 243 patients with the cancer of oesophagus (surgical preventive ligation of the thoracic duct was performed during the surgical operation for half of them) showed that there was chylothorax in 8 (3.3 %) patients. Statistical analysis showed that there was no significant difference in the rise of this complication between these two groups. Therefore, the preventive ligation of the thoracic duct has no effect on the reduction of the frequency of the traumatic chylothorax after the esophagotomy [11].

Three clinical cases of chylothorax in cancer patients were observed in our practice – after left sided neck dissection, during radiotherapy of the mediastinal lymphoma and after diagnostic pleuracotomy in patients with lymphogranulomatosis. In the first two cases, the conservative treatment (diet, parenteral nutrition, pleural puncture, intrapleural cytostatic drug injection) was applied and it was found ineffective method. The lymphocytic exhaustion and further cachexia and death of patients came after 4–5 weeks.

The active surgical tactics was used for the patient with lymphogranulomatosis. On the fifth day after the diagnosis of chylathorax was made, the surgical operation (re-thoracotomy with the thoracic duct ligation) was performed. After the chylathorax was eliminated, the patient had a complete course of the thoracic duct treatment (6 courses of the post-thrombotic syndrome using ABVD scheme, radiotherapy of the lymph mediastinum nodes – 40.0 Gy) and the patient had been in clinical remission for four years [4].

Conclusion. 1. Chylothorax in cancer patients is a life-threatening complication that shows metabolic, immune and nutritional exhausting and delays the time of the special anti-tumour treatment.

2. In the case of chylothorax onset in cancer patients, one should follow active surgical tactics and perform ligation of the thoracic duct after the right sided thoracotomy or using video-assisted thoracoscopy under conditions of the absolute parenteral nutrition.

REFERENCES

1. Хірургічна корекція персистуючого хілотораксу / С. А. Андрєєв, С. Д. Мясоєдов, М. В. Бульба [та ін.] // Клінічна хірургія. – 2008. – № 9. – С. 5–9.
2. Тактика лечения экстр- и интраторакальных повреждений грудного протока и его притоков в сердечно-сосудистой хирургии / А. А. Спиридонов, В. С. Аракелян, А. А. Малинин [и др.] // Анналы хирургии. – № 2. – С. 39–46.
3. Торакальная хирургия : руководство для врачей / под ред. Л. Н. Бисенкова. – СПб. : ЭЛБА-СПБ, 2000. – 928 с.
4. Випадок успішної ліквідації хілотораксу хірургічним методом у хворого на лімфогрануломатоз / А. В. Яременко, І. Й. Галайчук, Ш. Р. Бабанли [та ін.] // Клінічна онкологія. – 2014. – Режим доступу : <http://www.clinicaloncology.com.ua/article/12131/>
5. Chen E. Thoracic Duct Embolization for Chylous Leaks / E. Chen, M. Eltkin // Semin Intervent Radiol. – 2011. – N 28. – P. 63–74.
6. Christodoulou M. Video-assisted right supradiaphragmatic thoracic duct ligation for non-traumatic recurrent chylothorax / M. Christodoulou, H. B. Ris, E. Pezzetta // Eur. J. Cardiothorac. Surg. – 2006. – Vol. 29 (5). – P. 810–814.
7. Cope C. Management of chylothorax via percutaneous

- embolization / C. Cope // *Curr. Opin. Pulm. Med.* – 2004. – Vol. 10. – P. 311–314.
8. Ilczyszyn A. Management of chyle leak post neck dissection: a case report and literature review / A. Ilczyszyn, H. Ridha, A. J. Durrani // *J. Plast. Reconstr. Aesthet. Surg.* – 2011. – Vol. 64 (9). – P. 223–230.
 9. Percutaneous Thoracic Duct Embolization as a Treatment for Intrathoracic Chyle Leaks in Infants / M. Itkin, G. Krishnamurthy, M. Y. Naim [et al.] // *Pediatrics.* – 2011. – Vol. 128 (1). – P. 1–5.
 10. Kumar S. Thoracoscopic management of thoracic duct injury: Is there a place for conservatism? / S. Kumar, A. Kumar, D. K. Pawar // *J. Postgrad. Med.* – 2004. – Vol. 50 (1). – P. 57–59.
 11. Effect of thoracic duct ligation during transthoracic esophagectomy on the prevention of post-operative chylothorax in different tumor locations / J. J. Lu, B. P. Hou, D. Yao [et al.] // *Zhonghua Wei Chang Wai Ke Za Zhi.* – 2008. – Vol. 11 (1). – P. 36–38.
 12. Percutaneous treatment of thoracic duct injuries / F. Marcon, K. Irani, T. Aquino [et al.] // *Surg. Endosc.* – 2011. – Vol. 25 (9). – P. 2844–2848.
 13. The effectiveness of lymphangiography as a treatment method for various chyle leakages / T. Matsumoto, T. Yamagami, T. Kato, T. Hirota // *The British Journal of Radiology.* – 2009. – Vol. 82. – P. 286–290.
 14. Chylothorax complicating esophagectomy for cancer: a plea for early thoracic duct ligation / S. Merigliano, D. Molena, A. Ruol [et al.] // *J. Thorac. Cardiovasc. Surg.* – 2000. – Vol. 119 (3). – P. 453–457.
 15. Morris S. A. Peripheral parenteral nutrition in a case of chyle leak following neck dissection / S. A. Morris, S. J. Taylor // *J. Hum. Nutr. Diet.* – 2004. – Vol. 17 (2). – P. 153–155.
 16. Direct approach to the site of injury of the thoracic duct in treatment of chylothorax after pulmonary resection / N. Nishiyama, S. Nakatani, R. Iwasa [et al.] // *Kyobu Geka.* – 1997. – Vol. 50 (11). – P. 971–973.
 17. Surgical management of chylothorax / S. Paul, N. K. Altorki, J. L. Port [et al.] // *Thorac. Cardiovasc. Surg.* – 2009. – Vol. 57 (4). – P. 226–228.
 18. Riquet M. Surgery for chylothorax / M. Riquet, A. Badia // *Rev. Pneumol. Clin.* – 2004. – Vol. 60 (2). – P. 104–108.
 19. Siczka E. M. Early thoracic duct ligation for postoperative chylothorax / E. M. Siczka, J. C. Harvey // *J. Surg. Oncol.* – 1996. – Vol. 61 (1). – P. 56–60.
 20. Smoke A. Chyle leaks: consensus on management? / A. Smoke, M. H. Delegege // *Nutr. Clin. Pract.* – 2008. – Vol. 23 (5). – P. 529–532.
 21. Talwar A. A Contemporary Review of Chylothorax / A. Talwar, H. J. Lee // *The Indian Journal of Chest Diseases & Allied Sciences.* – 2008. – Vol. 50. – P. 343–351.
 22. Three cases of bilateral chylothorax developing after neck dissection / K. Tsukahara, K. Kawabata, H. Mitani [et al.] // *Auris Nasus Larynx.* – 2007. – Vol. 34 (4). – P. 573–576.
 23. Supradiaphragmatic thoracic duct clipping for chylothorax through left-sided video-assisted thoracoscopic surgery / A. Watanabe, T. Koyanagi, S. Nakashima, T. Higami // *Eur. J. Cardiothorac. Surg.* – 2007. – Vol. 31 (2). – P. 313–314.
 24. Wemyss-Holden S. A. Management of thoracic duct injuries after oesophagectomy / S. A. Wemyss-Holden, B. Launois, G. J. Maddem // *Br. J. Surg.* – 2001. – Vol. 88 (11). – P. 1442–1448.

Received 23.09.14

УДК 616.74-001.45-089.878:621.318.1

© Е. П. ГЕРАСИМЕНКО¹, Ю. В. ГЛЕБСКИЙ², О. И. ПОЛЯКОВ³, В. В. ВОЙТОВ³, А. А. ШЕСТОПАЛЮК³, И. П. КУРАЧЕНКО³, Т. И. КОБЗА⁴

Днепропетровский военно-медицинский госпиталь^{1,3}

Новомосковская городская клиническая больница²

Львовская областная клиническая больница⁴

Применение магнита для извлечения осколков при минно-взрывных ранениях

YE. P. HERASIMENKO¹, YU. V. HLEBSKIY², O. I. POLYAKOV³, V. V. VOITOV³, A. A. SHESTOPALIUK³, I. P. KURACHENKO³, T. I. KOBZA⁴

Dnyepropetrovsk Military Medical Hospital^{1,3}

Novomoskovsk City Clinical Hospital²

Lviv Regional Clinical Hospital⁴

USE OF MAGNETS TO EXTRACT FRAGMENTS FROM MINES AND EXPLOSIVE WOUNDS

Описаны методы успешного удаления металлических осколков при помощи магнита из мягких тканей. Приобретён опыт извлечения осколков при использовании малых оперативных доступов или по ходу раневого канала. В результате сократилось время пребывания больного в стационаре и снизилось количество осложнений. Данная методика позволяет точно определить месторасположение осколка.

Methods for the successful remove metal fragments by means of a magnet of the soft tissues are described. Extracting fragments using small surgical approaches or in the course of the wound channel acquired experience was. As a result of reduced time hospital stay and reducing complications. This technique allows accurate determine the location of the fragment.

Украинская военная медицинская служба по самой сущности и назначению коренным образом отличается от военной медицинской службы высокоразвитых государств, которые длительное время участвуют в военном конфликте, и выходит из положения присущих ей методов по лечению раненых солдат. Украинская военная медицинская служба использует все силы, энергию, методы и знания медицинских работников для борьбы за скорейшее и наиболее полное восстановление здоровья больных и раненых воинов.

Проблема удаления металлических осколков от минно-взрывных снарядов занимает существенное место в лечении больных. Наименее травматическое извлечение металлических осколков влияет не только на ход лечения больного и длительность лечения, но и на дальнейшие условия жизни пациента. Ещё более актуальной проблемой является дальнейшее лечение больного при неудачном удалении осколка, что может привести к тяжёлым последствиям гнойного процесса, а также психологического настроения человека, у которого в мягких тканях находится осколок. Исходя из это-

го, для менее травматичного удаления осколков использовали неодимовый магнит с разрывной нагрузкой 100–200 кг. За счёт этого добились сокращения длительности лечения больного в хирургическом отделении.

Для определения местонахождения металлического осколка использовались неодимовые магниты с разрывной нагрузкой 100 и 150 кг. Также эти магниты использовались для извлечения осколков, которые находятся на глубине до 4 см; при более глубоком месторасположении осколков использовали магнит с разрывной нагрузкой 200 и 300 кг. При вышеуказанных методах использовались следующие технологии. При приближении магнита к наиболее вероятному месторасположению металлического осколка кожный покров приподнимается за счёт притяжения металла к магниту (рис. 1, 2).

Если металлический осколок находится глубоко, то, держа магнит в руках, чувствуется притягивание магнита к месту расположения осколка. Для удаления глубоких осколков использовался более мощный магнит от 200 до 300 кг разрывной нагрузки. К магниту примагничивали зажим, затем

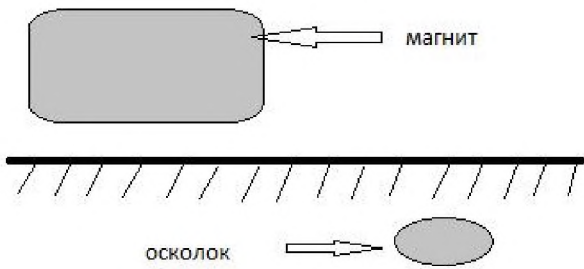


Рис. 1.

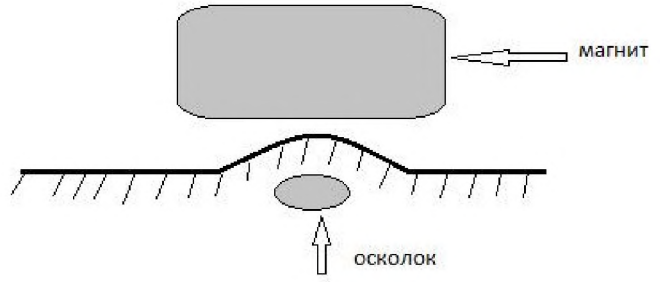


Рис. 2.

бранши вводили в рану и тупым путём расслаивали волокна мышц. Так как зажим металлический и металл имеет свойства намагничиваться и притягивать металл, им легче найти осколок и захватить его браншами (рис. 3).

Практические методы. Больной Н., 44 года, поступил с диагнозом множественного осколочного ранения правой стопы и нижней трети правой голени. St. localis: правая стопа отёчная, гиперемирована, горячая на ощупь. Температура тела поднималась до 38,5 °С. На Ro – множественные инородные тела мягких тканей и нижней трети голени (рис. 4, 5).



Рис. 3

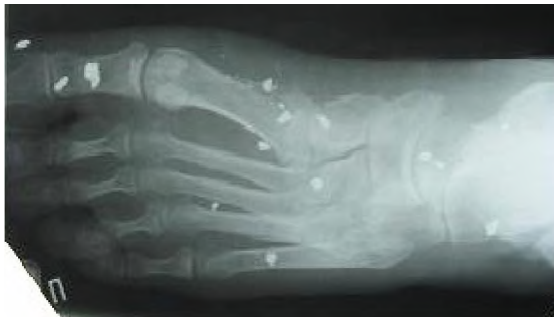

Рис. 4

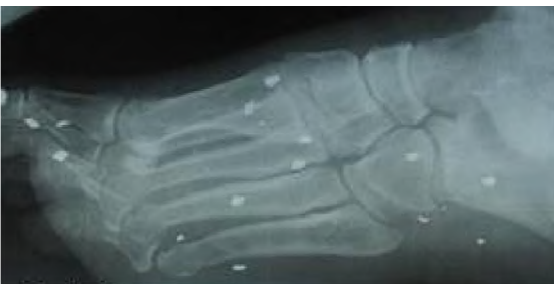

Рис. 5

При приближении магнита к стопе кожный покров над осколками приподнимается, место отмечено хирургическим маркером. Малыми разрезами рассечена кожа и подкожная клетчатка. Магнитом извлечены осколки (рис. 6, 7). Через двое суток температура больного нормализовалась, отёчность уменьшилась. Раны зажили вторичным натяжением. На 12-е сутки больной выписан.

Больной М., 25 лет, переведен из ЦРБ с диагнозом осколочного ранения верхней трети правого бедра. Там же больной оперирован, осколок извлечь не удалось. На момент поступления больного беспокоила боль в области раны, имели место повы-



Рис. 6

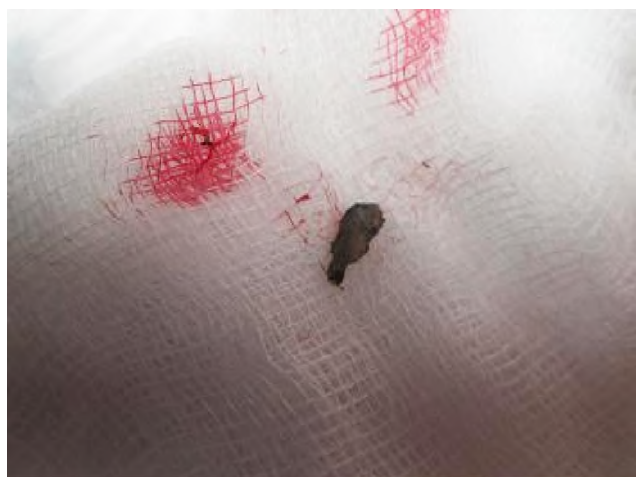

Рис.7

шение температуры тела до 38,0 °С, незначительный отёк бедра. Согласно жалобам и анамнезу заболевания было принято решение удалять осколок оперативным путём. Произведён разрез до 5 см по задней поверхности бедра, фасции рассечены, мышцы расслоены тупым методом. В рану введён зажим с магнитом. Носик зажима начал притягиваться к осколку. Расслоены мышцы для доступа к осколку, зажимом осколок извлечен (рис. 8, 9).



Рис. 8



Рис. 9

Больной К., 50 лет. Поступил с диагнозом осколочного ранения поясничной области слева. При осмотре из раневого канала выделялась мутная жидкость. Под местной анестезией произведено вскрытие кожи и подкожной клетчатки, расслоены мышцы. В рану введён зажим с магнитом. К зажиму сразу притянулся осколок. Рана ушита. Последний извлечён; на 10-е сутки больной выписан (рис. 10).

На рисунке 11 представлены осколки, извлечённые из волосистой части головы, которые под воздействием магнита вышли сами через раневой канал. На рисунке 12 представлены осколки, извлечённые из шеи, которые также сами вышли через раневой канал.

К применению неодимовых магнитов для извлечения металлических осколков подтолкнули их маленький вес, размер и довольно сильная притягивающая сила. За счёт малых оперативных доступов, незатяжных поисков осколка в мягких тканях, которые сокращали длительность операции,

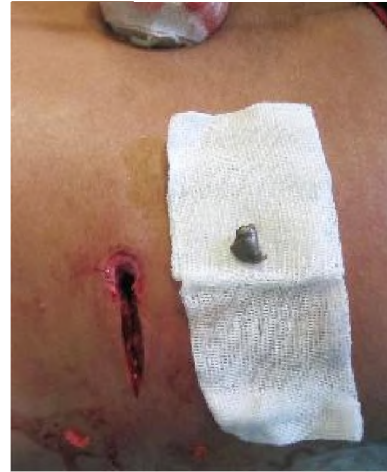

Рис. 10



Рис. 11

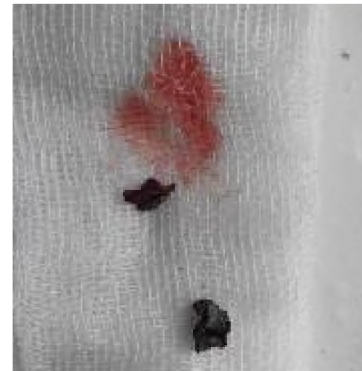

Рис. 12

мы сократили время пребывания больного в стационаре. В среднем больной находился в отделении около 10 суток. Также при своевременном удалении осколка мы предотвратили возможные последствия, а именно возникающих нагноений ран, длительного и материально затратного лечения.

Кроме того, данный метод имеет недостатки: невозможность производить манипуляции металлическим инструментом возле магнита, и при прохождении осколка через раневой канал можно повредить близлежащий сосуд или ствол нерва.

Получено 15.10.14

Блискавка б'є у найвищі гори...



8 листопада 2014 рр. минув рік, відколи пішов з життя великий хірург, учитель, вчений, організатор та керівник хірургічної служби Рівненської області, людина великої та світлої душі Юрій Степанович Семенюк.

Важко повірити, але минув рік з того страшно-го моменту, коли обірвалося життя заслуженого лікаря України, доктора медичних наук, професора, нашого керівника, учителя та друга Юрія Степановича Семенюка.

Смерть людини – це завжди трагічно. Але коли ця смерть раптова – це трагічніше вдвічі. Першою реакцією був шок. У серця вселились втрата, відчуття жорстокої несправедливості та душевної пустоти. Пізніше прийшло розуміння, як багато для всіх значила ця дивовижна людина. Це почуття тепер залишиться з нами назавжди.

Загальновідоме слово древнього грека Хілона: “Про померлих або нічого, або хороше”. Крім того, є парафраза до цього вислову: “Про мертвих – правду”. Про Юрія Степановича Семенюка говорити не складно. Все його життя – правда про гідну людину. Лікар-хірург, організатор охорони здоров'я, науковець, громадський діяч, патріот своєї Батьківщини. Аналізуючи джерела науково-практичного та духовного образу Юрія Степановича, мимоволі погоджуєшся з думкою, що природа періодично обдаровує світ особливими людьми. Адже, не належачи до медичної династії, народившись на світ у 1950 р. в селянській сім'ї села Новостав Рівнен-

ського району Рівненської області, Юрій Степанович зумів гідно пройти своєю життєву дорогу і піднятися на медичні та громадські вершини. Уже після першого курсу Тернопільського медінституту проявились здорові амбіції – йому захотілось стати професіоналом. І він ним став.

Молодість вимагала радикальних дій і швидко-го результату. До речі, це і стало одним із принципів у житті Юрія Степановича Семенюка – добиватися відмінного результату.

Після отримання диплома молодий хірург повернувся на рідну землю Рівненщини.

У 1974–1978 рр. він працював лікарем-хірургом Рівненського обласного онкологічного диспансеру, де пройшов сувору школу з висококваліфікованими фахівцями: Миколою Івановичем Кочетовим, Григорієм Івановичем Барановським, Ніною Лаврентіївною Гнатюк та ін. Це було становленням молодого хірурга, коли разом із знаними лікарями-онкологами вони відвойовували у грізної недуги людське життя.

Із 1979 р. Ю. С. Семенюк обіймав різні посади в Рівненській обласній лікарні, набуваючи досвіду, який став міцним фундаментом у його професійній діяльності. У 1978–1979 рр. – заступник головного лікаря Рівненської обласної лікарні з поліклінічної роботи. Упродовж 1979–1984 рр. – лікар-уролог уролого-нефрологічного відділення лікарні. У 1981–1988 рр. – заступник головного лікаря з лікувальної роботи Рівненської обласної лікарні. У 1988–1996 рр. – лікар-хірург відділення хірургії шлунково-кишкового тракту та ендокринології обласної лікарні.

Із листопада 1995 р. упродовж усього життя обіймав посаду головного хірурга Рівненського обласного управління охорони здоров'я.

Афоризм “Свічка не стане менш яскравою, якщо від неї запалити іншу свічку” став повсякденним правилом професійної діяльності головного хірурга Семенюка, який тісно співпрацював зі всіма хірургами області. Висока лікарська ерудиція, проникливість і принциповість науковця, професора Ю. С. Семенюка поєднувались із доброзичливістю.

Він вмів вимагати й одночасно поважати, а іноді й захоплюватися підлеглими, не заздрило, а мав здорове честолюбство і намагався зробити так, щоб і його учні були затребуваними людьми сьогодні, а не в майбутньому.

Чого варта була для нього остання атестація комісією Міністерства охорони здоров'я України всіх

хірургів області, що відбулася у Львові в 2013 р., після якої команда хірургів Рівненщини була визнана однією з найбільш успішних в Україні. Цим результатом Юрій Степанович гордився як найвищою винагородою, бо розумів, що його робота як головного хірурга не марна, відчував лікоть всіх своїх колег і мріяв про подальший ріст авторитету хірургів Рівненщини.

У 2000 р. Ю. С. Семенюк був призначений на посаду головного лікаря обласної лікарні. На цій посаді повною мірою розкрилися саме організаторські здібності, в основі яких завжди було його вміння спілкуватися з різними людьми, бажання чути й розуміти їх. Саме завдяки цим унікальним здібностям за порівняно нетривалий час Ю. С. Семенюк зумів вивести колектив лікарні на новий етап розвитку. За п'ять років його керівництва лікарня стала клінічним закладом і вийшла на вищий рівень діагностично-лікувального процесу, за що в 2003 р. стала лауреатом рейтингу “Кращі підприємства України” в номінації “Медицина та охорона здоров'я”, а Юрій Степанович став лауреатом загальноукраїнського рейтингу професійних досягнень “Лідер України”.

Ю. С. Семенюк – талановитий організатор, на всіх ділянках роботи вмів раціонально розставити кадри, оптимально використовуючи можливості кожного співробітника та надавши їм право бути морально і матеріально задоволеними.

Постійне напруження від перебування на адміністративній посаді потребувало плідної реалізації. Її було знайдено. Лише хірургія давала можливість творчого використання всього того адреналіну, що надлишково накопичувався від безкінечних проблем у медицині.

Кожного дня рано-вранці Юрій Степанович ставав за операційний стіл і займався своєю улюбленою роботою, а потім впродовж дня – адміністративною діяльністю. А займатися було чим. Потрібно було дбати про належну систему надання медичної допомоги людям. За п'ять років його керівництва медзакладом поліпшився рівень оснащення сучасним обладнанням, зокрема ангиографом “AdvantexLCA+”, магнітно-резонансним томографом “SignaMRI 1,5T”, апаратом остеопорозу.

Ю. С. Семенюк організував ультразвукову службу в обласній лікарні. Під його керівництвом розроблено та впроваджено міні-інвазивні хірургічні технології під контролем сонографії (холецистостомія, холангіостомія, нефростомія, тонкогolkова пункція та дренажування утворів печінки, нирок, підшлункової залози). Будучи керівником обласної лікарні, Ю. С. Семенюку вдалося відкрити відділення кардіохірургії, провести повну реконструкцію відділень детоксикації та гемодіалізу, анестезіології

та інтенсивної терапії, хірургії органів травлення та ендокринології.

Ріс авторитет керівника, однак при цьому Юрій Степанович добре знав, що становлення істинного хірурга відбувається через практичну та наукову діяльність. За безпосередньою участю Ю. С. Семенюка на базі обласної лікарні було створено Центр лапароскопічних та малоінвазивних хірургічних втручань, який він і очолював. Центр став для Юрія Степановича основною базою реалізації себе як хірурга та науковця.

Юрій Степанович був автором 253 наукових робіт, 3 монографій, 9 навчально-методичних посібників, мав 5 авторських свідоцтв та 16 патентів на винаходи. В 1998 р. в Харкові він захистив кандидатську дисертацію на тему “Ендолімфатична медикаментозна терапія і малоінвазивні оперативні втручання в лікуванні хворих на гострий панкреатит”, а в 2004 р. в м. Києві – докторську дисертацію на тему “Диференційований вибір діагностичної та лікувальної тактики у хворих з гострим холециститом”. З грудня 2005 р. Юрій Степанович очолював кафедру медичної діагностики та невідкладних станів. 19 квітня 2007 р. йому було присвоєно звання професора кафедри медичної діагностики та невідкладних станів. З 2008 р. працював професором на кафедрі хірургії ФПО ДВНЗ “Тернопільський державний медичний університет імені І. Я. Горбачевського”. Під його науковим керівництвом було захищено 2 кандидатські дисертації.

Юрій Степанович Семенюк був не лише визначним майстром своєї справи, а й активним громадським діячем.

П'ять разів його обирали депутатом обласної ради: двічі – виборці м. Рівного, тричі – Млинівського району. Люди вірили хірургу-професіоналу. За всі роки депутатської діяльності та неофіційної роботи на посаді голови постійної комісії з питань бюджету, фінансів та податків, комісії з питань охорони здоров'я, материнства та дитинства депутат Семенюк зробив чималий внесок у розвиток медичної галузі краю, вирішив зловоденні питання медицини виважено, без політиканства і на державному рівні. Попри різні політичні переконання членів комісії йому, завдяки життєвому та професійному досвіду, було під силу консолідувати депутатів на прийнятті справедливого, конструктивного рішення.

Зірка успіху та удачі не затьмарювала очі мудрій людині. Життя Юрія Степановича – виняток із правил про те, що заслужена слава приходить зазвичай по смертю. Високий професіоналізм, уроджене лідерство, ділові та людські якості, самовіддане служіння народу відзначені за життя Юрія Степановича Семенюка високими нагородами:

- орденами “За заслуги” третього та другого ступенів;
- орденом “За трудові досягнення” четвертого ступеня;
- медаллю Американського біографічного інституту “За досягнення в ендоскопічній хірургії”;
- Почесними грамотами Верховної Ради, Кабінету Міністрів, Міністерства охорони здоров'я України.

Юрій Степанович – Лауреат почесних нагород “Свята Софія”, “Лідер України”, Почесний донор СРСР, почесний донор Товариства Червоного Хреста УРСР, відмінник охорони здоров'я.

Досвід роботи та відповідальність Ю. С. Семенюка дали йому можливість бути членом Європейської асоціації ендоскопічних хірургів.

У 1995 р. в житті Юрія Степановича Семенюка відбулася знаменна подія – йому присвоєно звання заслуженого лікаря України за, як зазначено в Указі, видатну діяльність у розвитку охорони здоров'я.

Вірність і повагу до своїх перших вчителів та наставників Євгенія Максимовича Борового, Миколи Юрійовича Сивого Юрій Степанович проніс через всю свою трудову діяльність і до останніх днів свого життя він з глибокою шаною ставився до людей, які вплинули на його становлення як хірурга, як науковця. І в цьому також проявилися риси особистості хірурга Семенюка. Саме з його ініціативи було запроваджено премію імені Євгенія Борового, якою кожного року відзначали кращі хірургічні колективи Рівненщини.

Юрій Степанович Семенюк уособлював імідж обласної клінічної лікарні і, відповідно, постійно підтримував світло духовної аури колективу лікарні. У кожного свій шлях до Бога. Можна гучно і помпезно демонструвати свою віру в Бога, а можна просто, маючи Бога в серці, робити благородні, благодійні вчинки.

За його особистої ініціативи та за допомогою працівників лікарні й меценатів на території лікарні зведено православну каплицю. Каплиця щодня відкрита для бажаючих її відвідати, у ній проводяться служби православної церкви, що слугує зміцненню не тільки фізичного здоров'я пацієнтів і працівників лікарні, але й сприяє духовній насназі.

Натхненням у житті Юрія Степановича був надійний тил – його сім'я. Завдяки їй він набував

стану душевного спокою, що іменується гармонією життя. Він намагався зберегти моральні та духовні цінності, які останнім часом дещо нівелювалися.

Немає чого правди таїти, медицина наших днів тримається переважно на оптимізмі старих кадрів, домінантою характеру яких є відповідальність і почуття обов'язку. Риси дуже зручні для оточення, і не дуже – для самого себе. У такому контексті постать Юрія Степановича Семенюка є унікальною. Його вмилити руками можна було беззастережно довіритися. Пацієнтами відомого лікаря були люди різних соціальних прошарків: від простих селян до високопосадовців. Однак статус пацієнта для Юрія Степановича – справа другорядна. Хто б перед ним не був, хірург завжди радів, коли відвойовував у смерті чи в жорстокої хвороби життя людини.

Всі, хто знав Юрія Степановича Семенюка, зазначають, що він, насамперед, борець за життя людини і йому не можна було дорікнути, що не спробував, не використав шанс у безнадійній ситуації, адже в нього був свій стиль роботи, свій професійний почерк, де поєднуються милосердя, мудрість і сміливість досвідченого фахівця.

Юрій Степанович будував плани і хотів жити...

А жити – це означало для нього оперувати, займатися наукою, ростити учнів, дати путівку в медичне життя своєму внукові Юрію. Він виграв багато битв, програв – небагато. Одна з них – за своє власне життя.

Блискавка б'є у найвищій горі. Лише зараз ми усвідомлюємо, кого втратили. Ми втратили не просто “шефа”, ми втратили фахівця, що належав до золотого фонду України в медицині. Для нас Юрій Степанович – це справжнє животворне джерело мудрості та досвіду. Його життя було покладено на вівтар вірного і сумлінного служіння людям та обраній справі.

Найбільше, що ми можемо зробити для увіковічення пам'яті про Юрія Степановича – це продовжувати працювати разом і, незважаючи ні на які труднощі та перепони, підтримувати високі стандарти, встановлені нашим Учителем. Нехай наш Центр лапароскопії, в якому отримали хірургічну допомогу і покращили здоров'я тисячі людей, продовжує плідно працювати і гідно нести його ім'я.

Юрію Степановичу було дано коротке життя, але наша пам'ять про гідно прожите ним життя – вічна!

Колектив Центру лапароскопічних та малоінвазивних хірургічних втручань під контролем сонографії і ендоскопії імені Юрія Семенюка, комунального закладу “Рівненська обласна клінічна лікарня” Рівненської обласної ради

ДО УВАГИ АВТОРІВ!

При підготовці матеріалів до журналу просимо дотримуватись таких вимог:

1. Надсилати для друку статті, в яких публікуються результати оригінальних досліджень, якщо кількість авторів не перевищує трьох осіб. Якщо в дослідженні, яке висвітлюється, брало участь більше науковців, рекомендувати їм оформляти за отриманими результатами декілька статей з меншою кількістю авторів.

2. Стаття повинна супроводжуватись відношенням установи, в якій вона написана, з рекомендаціями до друку, висновком експертної комісії, підписами наукового керівника або керівника установи, які завірені печаткою. Під текстом обов'язкові підписи всіх авторів з зазначенням, що дана робота раніш не подавалась до друку в інші видавництва. Окремо необхідно вказати ім'я, по батькові, посаду, науковий ступінь чи вчене звання автора, його адресу, телефон, факс чи адресу електронної пошти, за якими можна вести листування.

3. Текст статті треба друкувати з одного боку на стандартному аркуші (формату А4) через 1,5 інтервалу (28–30 рядків на сторінці). Обсяг оригінальної статті, включаючи рисунки, літературу, резюме, не повинен перевищувати 7–8 сторінок, обсяг огляду літератури, лекцій – 10 сторінок машинопису, короткого повідомлення та рецензії – 3–5 сторінок. Стаття надсилається у 2-х примірниках.

4. Матеріал статті обов'язково повинен бути поданий на електронному носії інформації. Статті треба писати за такою схемою:

а) індекс УДК;

б) прізвище та ініціали авторів українською, англійською та російською мовами;

в) назва установи, з якої виходить робота, українською, англійською та російською мовами;

г) назва статті українською, англійською та російською мовами;

г) резюме статті (20–25 рядків, обґрунтування методики, результати дослідження) українською (російською, якщо стаття подається російською мовою) та англійською мовами;

д) текст статті (опис оригінальних та експериментальних досліджень) має бути побудований таким чином:

– постановка проблеми у загальному вигляді та її зв'язок із важливими науковими чи практичними завданнями;

– аналіз останніх досліджень і публікацій, в яких започатковано розв'язання даної проблеми і на які опирається автор; виділення не вирішених раніше частин загальної проблеми, котрим присвячується означена стаття;

– формулювання цілей статті (постановка завдання);

– виклад основного матеріалу дослідження з повним обґрунтуванням отриманих наукових результатів;

– висновки з даного дослідження і перспективи подальших досліджень у даному напрямку;

– кожен із цих розділів потрібно виділити;

е) перелік використаної літератури (за вимогами Держстандарту) в порядку посилань;

є) відомості про авторів: прізвище, ім'я, по батькові українською, англійською та російською мовами;

ж) адреси авторів (в тому числі електронні).

5. Ілюстрації до статті (діаграми, графіки, фотографії, таблиці) надсилати у 2-х примірниках.

Розміри фотографій – 13x18, 9x12, 6x9 см. На звороті кожної ілюстрації потрібно вказати номер, прізвища авторів і відмітки “Верх”, “Низ”. У підписах до мікрофотографій вказувати збільшення (окуляр, об'єктив) і метод фарбування (імпрегнації) матеріалу. Фотографії повинні бути контрастними, на тонкому глянсовому папері, малюнки – чіткими, креслення діаграми – виконані тушшю.

6. Усі позначення мір (одиниці різних величин, цифрові дані клінічних і лабораторних досліджень) подавати відповідно до міжнародної системи одиниць (СИ), терміни – з урахуванням міжнародної класифікації хвороб.

7. В описі експериментальних досліджень вказувати вид, стать, кількість тварин, методи анестезії при маніпуляціях, пов'язаних із завданням тваринам болю, метод умертвіння їх або взяття в них матеріалу для лабораторних досліджень відповідно до правил гуманного ставлення до тварин. Назви фірм і апаратів потрібно наводити в оригінальній транскрипції.

8. Редакція виправляє термінологічні та стилістичні помилки, усуває зайві ілюстрації, скорочує текст.

9. Окремим електронним файлом (для розміщення на сайті журналу) потрібно надсилати розширене резюме англійською мовою обсягом до 2 сторінок, яке повинно містити ті ж структурні елементи, що й стаття (постановка проблеми і аналіз останніх досліджень та публікацій, матеріали і методи, результати досліджень та їх обговорення, висновки).

10. Статті, оформлені без дотримання наведених правил, не реєструються.

11. Публікація матеріалів в журналі платна. Оплата здійснюється після рецензування статті, про що авторів повідомляють додатково. Кошти за опублікування матеріалів просимо перерахувати на такі реквізити:

ДВНЗ “Тернопільський державний медичний університет імені І. Я. Горбачевського МОЗ України”

ЄДРПОУ 02010830

Р/р 31252273210444 в ГУДКСУ у Тернопільській обл., МФО 838012

ПІН 020108319187, номер свідоцтва 100120564

В призначенні платежу обов'язково вказати:

За друк статті в журналі “Шпитальна хірургія”.

Копію квитанції просимо надсилати на адресу редакції:

Редакція журналу “Шпитальна хірургія”,

ДВНЗ “Тернопільський державний медичний університет імені І. Я. Горбачевського МОЗ України”,

Майдан Волі, 1, м. Тернопіль, 46001.

Редагування і коректура **Л. Т. Гайда**
Технічний редактор **С. Т. Демчишин**
Комп'ютерна верстка **Г. О. Жмурко**

Підп. до друку 28.11.2014. Формат 60×84/8. Папір офсет. № 1.
Гарнітура Times New Roman. Друк офсет.
Ум. друк. арк. 12,56. Обл.-вид. арк. 10,14. Тираж 600. Зам. № 18.

Видавець і виготівник ДВНЗ “Тернопільський державний медичний університет імені І. Я. Горбачевського МОЗ України”
Майдан Волі, 1, м. Тернопіль, 46001, Україна.
Свідоцтво суб'єкта видавничої справи ДК № 2215 від 16.06.2005 р.